Instituto Latino Americano de Pesquisa e Ensino Odontológico

Marcos Antonio Lima de Carvalho

Avaliação do índice de sucesso de implantes instalados em áreas reconstruídas com enxerto xenógeno em bloco.

CURITIBA
2014

Marcos Antonio Lima de Carvalho

Avaliação do índice de sucesso de implantes instalados em áreas reconstruídas com enxerto xenógeno em bloco.

Dissertação apresentada ao Instituto Latino Americano de Pesquisa e Ensino Odontológico como parte dos requisitos para obtenção do título de Mestre em Odontologia área de concentração Implantodontia.

Orientador: Prof. Dr.Leandro Klüppel

CURITIBA
2014

Marcos Antonio Lima de Carvalho

Avaliação do índice de sucesso de implantes instalados em áreas reconstruídas com enxerto xenógeno em bloco.

Presidente da banca (Orientador): Prof. Dr. Leandro Klüppel

BANCA EXAMINADORA

Prof. Dr. _____

Prof. Dr. _____

Aprovada em: ___/___/___

Dedicatória

Dedico aos meus pais Tiburcio e Maria que sempre apoiaram e influenciaram meu desenvolvimento profissional, infelizmente minha mãe por razões do destino não está mais presente para dividir esta conquista de mais uma etapa de minha vida, mas sempre estará presente em meus pensamentos e orações.

Às minhas irmãs Tatiana e Leydiana pelo convívio e incentivo, amo vocês.

Aos sobrinhos Fabinho, Vinícius, Thaís e Matheus.

À minha esposa Gabriela pelo incentivo e compreensão durante minhas ausências em razão do curso.

Agradecimentos

Agradeço a DEUS pela vida, pelo trabalho e pela família.

Agradeço a minha família, que sempre foi motivo de orgulho e exemplo para eu batalhar e alcançar meus objetivos, pelo apoio incondicional e suporte necessário.

Ao corpo docente do ILAPEO, que, como verdadeiros mestres, passaram ensinamentos preciosos que carregarei para a vida, em especial, ao meu orientador Leandro Klüppel.

A todos os meus amigos que aqui fiz.

Aos funcionários do ILAPEO, por passarem pela minha vida ou fazer parte dela.

Aos pacientes que, ao longo de todo o curso, tiveram paciência e colaboração inestimável.

O conhecimento exige de cada um de nós, uma eterna busca. A verdade de ponta será sempre relativa ao conhecimento da época. Portanto, devemos ter sempre orgulho em realizar uma pesquisa, que, por mais simples que possa parecer, será uma micro peça de uma macro engrenagem chamada ciência.

Luiz Arantes

Sumário

Resumo

Lista de Abreviaturas, Siglas e Símbolos

1 Introdução 11

2 Revisão de literatura..... 14

3 Proposição..... 34

4 Materiais e métodos.....35

5 Artigos Científicos..... 38

6 Referências..... 74

7 Apêndice.....78

8 Anexo.....78

Resumo

O uso de técnicas reconstrutivas para se devolver o volume ósseo adequado para reabilitação com implantes vem sendo amplamente utilizado. O osso autógeno apresenta excelentes propriedades e resultados excelentes a longo prazo, porém a presença de morbidade relacionada a área doadora influenciou o desenvolvimento de materiais que possam substituí-lo. Neste contexto, destacam se os enxertos xenógenos, que vem apresentando excelentes resultados clínicos. Porém, é preciso que se façam acompanhamentos longitudinais para que se possa avaliar seu comportamento biológico e a sobrevida dos implantes instalados nessas regiões. O objetivo deste trabalho é avaliar o índice de sucesso de implantes instalados em áreas enxertadas com osso xenógeno. Para isso buscou o entendimento por meio de um estudo prospectivo tipo boca dividida realizado em pacientes submetidos a reabilitação com implantes em áreas reconstruídas com dois tipos distintos de enxerto ósseo (autógeno e xenógeno), avaliando radiograficamente se houve a manutenção óssea após a instalação dos implantes, e verificando sua estabilidade após o carregamento protético por meio da análise de frequência de ressonância utilizando o OSSTELL®. A taxa de sucesso nos 25 implantes avaliados foi de 100% em até 14 meses (média 11 meses) do carregamento protético, os implantes apresentavam ausência de mobilidade, ausência de dor ou sensibilidade, ausência de infecção, ausência de radiolucidez. O coeficiente de estabilidade dos implantes apresentou-se com diferença estatisticamente significante (p=0,0002) para os dois materiais utilizados, sendo que em áreas enxertados com osso autógeno os implantes obtiveram uma média no coeficiente de estabilidade de 56.38 ISQ ± 2.469, n=13, e para osso xenógeno uma média de 68.33 ± 0.8905, n=12. Os Implantes instalados em áreas reconstruídas com osso xenógeno de origem bovina, apresentou melhores resultados em relação ao coeficiente de estabilidade dos implantes, e podemos afirmar que o índice de sucesso de implantes instalados em áreas enxertadas teve uma taxa de sucesso de 100%.

Palavras-chave: Materiais Biocompatíveis; Transplante Ósseo; Implantes Dentários.

Abstract

The use of reconstructive techniques to return the adequate bone volume for rehabilitation with implants has been widely used. Autogenous bone has excellent properties and excellent long-term results, but the presence of morbidity related to donor area influenced the development of materials that can replace it. In this context, stand out the xenogenous grafts, which has shown excellent clinical results. However, it is necessary to make longitudinal follow to be able to assess their biological behavior and survival of implants installed in these regions. The objective of this study is to evaluate the success rate of implants placed in grafted areas with xenogeneic bone. For that sought the understanding by means of a split-mouth type prospective study in patients undergoing rehabilitation with implants in areas reconstructed with two different types of bone graft (autograft and xenogeneic) evaluated radiographically if there was bone maintenance after implant placement, and verifying their stability after loading the prosthetic through the resonance frequency analysis using OSSTELL®. The success rate in the 25 evaluated implants was 100% within 14 months (mean 11 months) of the prosthetic loading, the implants had no mobility, no pain or sensitivity, no infection, no radiolucency. The coefficient of stability of the implants showed a statistically significant difference ($p = 0.0002$) for both materials uses of, and in areas grafted with autogenous bone implants had an average 56.38 in stability coefficient ISQ ± 2.469, $n = 13$, and xenogeneic bone an average of 68.33 ± 0.8905, $n = 12$. The implants installed in reconstructed areas with xenogeneic on bovine bone, showed better results compared to the coefficient of stability of implants, and we can say that the success rate of implants placed in grafted areas had a success rate of 100 %.

Keywords: Biocompatible Materials, Bone Transplantation, Dental Implants.

Lista de Abreviaturas, Siglas e Símbolos

ISQ: Implant stability quotient (Quociente de estabilidade do implante)

GTR: Guided tissue regeneration (Regeneração tecidual guiada)

TCP: Phosphate tricalcique (Fosfato tricálcico)

HA: Hidroxiapatita

MS: Mini screw (Mini parafuso)

CG: Nível coronal do enxerto

BC: Superfície coronal do osso recém formado

IHB: Interface entre osso natural e enxerto

BIC: Bone implant contact (Extensão do osso ao implante/ Contato osso implante)

Bloco eHAC: Boco de osso colágeno/hidroxiapatita/ de origem equina

OBB: Osso bovino orgânico

RFA: Ressonance frequency analysis (Análise de frequência de ressonância)

µM: Micrometros

NAI: Nervo alveolar inferior

TR: Torque de remoção

N: Newton

1 Introdução

Os implantes osteointegráveis tornaram-se uma realidade com alta previsibilidade, possibilitando a reabilitação dentária de inúmeros indivíduos. No entanto, a crescente indicação da técnica deixou os cirurgiões dentistas diante de um novo desafio, que é o tratamento dos pacientes com acentuada atrofia óssea, fator que impossibilita a instalação de implantes em posição adequada. Para reconstruções ósseas dos maxilares e mandibulares, o padrão ouro consiste na utilização de osso autógeno de sítios doadores intra ou extraorais (LIN, 2014).

Nos casos de indivíduos desdentados totais, atualmente, a finalidade de aumento dos rebordos inclui, além do ganho em volume, a obtenção de um osso saudável e funcional, que seja capaz de suportar implantes osteointegráveis. Ampla atenção tem sido dada às Proteínas Ósseas Morfogenéticas (BMPs), em especial à rhBMP2 (recombinante humana), assinalada como um potente osteoindutor e alternativa ao enxerto ósseo autógeno, sem necessidade de associação com outros biomateriais (CIRANO, 2007).

Diante de uma variedade de técnicas e de materiais utilizados para reconstruir rebordos atróficos, tais como o enxerto ósseo autógeno, o profissional de odontologia poderá indicar procedimentos cirúrgicos para melhoria do leito receptor, em especial quanto a sua altura e espessura, por meio dos enxertos ósseos(LEKHÖLM et al., 1999). Para que ocorram melhores índices de sucesso de implantes em áreas enxertadas, todos esses fatores devem ser levados em conta, já que, com isso, se possibilita a instalação adequada de implantes.

Em Implantodontia, o termo substitutos ósseos é empregado para nominar biomateriais, que significa qualquer substância, droga, combinação de substâncias de origem natural ou sintética, e que pode ser utilizada por um tempo como parte do sistema tratado ou como reposição de algum tecido, órgão ou função do corpo. Os biomateriais são uma excelente alternativa na implantodontia para reposição de estruturas ósseas

perdidas, como na manutenção do volume alveolar pós-exodôntico, contorno de rebordo, diastases, aumento em altura e espessura do processo alveolar e levantamento da membrana do seio maxilar.

Cita-se como exemplos de biomateriais o osso liofilizado desmineralizado, osso anorgânico e vidro bioativo, e podem ser classificados quanto a sua origem como autógenos, alógenos, xenógenos e sintéticos. E quanto a sua reação biológica podem ser biotolerados, bioinertes e bioativos. Já em relação às suas propriedades biológicas podem ser osteocondutores, osteoindutores, osteogênicos e osteopromotores. Os enxertos autógenos são considerados os enxertos tipo “padrão ouro” para regeneração tecidual guiada e enxertias ósseas, pois têm a melhor propriedade como material substituto ósseo. Apresenta excelentes propriedades e resultados extraordinários em longo prazo, porém a presença de morbidade relacionada a área doadora influenciou o desenvolvimento de outros materiais que possam substituí-lo. Em muitas situações clínicas os pacientes não possuem quantidade suficiente de osso para a instalação de implantes, assim, uma solução seria o uso de enxertos xenógenos(ARTZI et al., 2002; TAWIL & MAWLA 2001).

Uma nova apresentação do osso xenógeno se encontra disponível na forma de bloco para reconstruções ósseas dos rebordos alveolares. Pesquisas evidenciam bons resultados clínicos, como a integração do enxerto, a instalação dos implantes e a manutenção dos tecidos perimplantares. O enxerto ósseo xenógeno em bloco mostra-se uma alternativa viável para a reconstrução dos rebordos alveolares, porém, um período de reparo maior deve ser respeitado. Tendo em vista a importância da estabilidade primária dos implantes como parâmetro para a utilização da técnica e da estabilidade secundária para permitir monitoramentos, importante analisar métodos não invasivos para permitir as seguintes mensurações: teste de percussão, tomografias, torque de inserção, análise de frequência de ressonância e torque de remoção. (ESPOSITO, 2009).

Para Levin, Sadet e Grossmann, 2006 muitas vezes, a qualidade e o volume ósseo reduzido da maxila dificultam o procedimento de instalação do implante dentário, mas o sucesso dos implantes instalados na maxila ou na mandíbula tem oferecido resultados promissores, desde que o leito receptor possua espessura, altura e qualidade ósseas adequadas para a realização da instalação cirúrgica do implante. Diferentemente disso, a colocação do implante dentário em um leito desfavorável, como é o caso da altura e largura ósseas insuficientes, precisam de uma atenção maior, já que poderá acarretar em desproporção de implante/coroa, posição incorreta do implante, acúmulo de placa bacteriana, perda óssea peri-implantar, perda da prótese e até perda do implante dentário.

O presente trabalho se propõe, como objetivo geral, a revisar a literatura sobre o índice de sucesso de implantes instalados em áreas enxertadas com ênfase em áreas reconstruídas com enxerto xenógeno em bloco, bem como avaliar através de métodos não invasivos para permitir quantificar a estabilidade dos implantes utilizando a análise de frequência de ressonância com OSSTELL, e os biomateriais utilizados em enxertias ósseas, enfatizando suas principais classificações e exemplificando os biomateriais mais utilizados na atualidade e levando em consideração a importância da estabilidade secundária dos implantes.

2 Revisão de Literatura

2.1 Enxertos Ósseos

Métodos de tratamento tradicionais para promover a reconstrução óssea utilizam principalmente enxertos ósseos ou materiais sintéticos para preencher o defeito e fornecer suporte estrutural. Enxertos ósseos autógenos são considerados padrão ouro para o tratamento de defeitos ósseos devido ao baixo risco de uma resposta imunológica adversa (GOLDBERG & STEVENSON, 1987).

A regeneração tecidual guiada (GTR), desde então, evoluiu para empregar materiais como por exemplo, a hidroxiapatita, fosfato de cálcio, vidros bioativos, colágeno e polímeros biodegradáveis que suportam os processos de formação óssea naturais (HUTMACHER, HURZELER & SCHLIEPHAKE 1996).

O conhecimento dos processos de desenvolvimento da formação óssea e consolidação de fraturas são muitas vezes utilizados para orientar estratégias de reconstruções ósseas. Informações gerais sobre o processo de desenvolvimento ósseo, e do papel dos fatores osteoindutivos e o fator angiogênico são chave no desenvolvimento ósseo e consolidação da fratura.

Os aloenxertos envolvem a coleta e o processamento de osso de um cadáver, o qual é subsequentemente transplantadas para o paciente. Xenoenxertos, tipicamente de origem bovina ou porcina, também são usados para tratar defeitos ósseos. As desvantagens do enxerto autógeno incluem a falta de tecido ósseo viável disponível para reconstrução e aloenxerto possui risco de transmissão de doenças em potencial. Nos casos em que os enxertos ósseos a partir de fontes humanas ou animais não são viáveis (por exemplo, a oferta limitada ou volume ósseo suficiente disponível), materiais de enxerto sintético aloplásticos são utilizados. No passado, os materiais mais utilizados, tal como titânio ou ligas de alumina e polímeros de polietileno, que simplesmente fornecia suporte

mecânico. No entanto, as limitações destes materiais sintéticos de substituição óssea incluem má integração com o tecido envolvente, potencialmente haverá necessidade de substituição no futuro, e uma incapacidade para se adaptar com o ambiente dinâmico. Um terço à metade das próteses podem falhar dentro de 10 a 25 anos. (HENCH & POLAK, 2002)

2.2 Formação Óssea

As células multipotentes que se diferenciam para dar origem ao novo osso se ossificam por meio de dois mecanismos: ossificação endocondral; ou ossificação intramembranosa. A ossificação intramembranosa ao contrário da ossificação endocondral, não precisa passar pela etapa de formação de uma cartilagem intermediária para se tornar osso maduro. Um passo inicial neste percurso ocorre em cima da ativação de Cbfa1/Runx2, um fator-chave de transcrição que regula o compromisso de células-tronco mesenquimais para a linhagem dos osteoblastos (DUCY et al., 1997).

Durante a ossificação endocondral, o osso vai tomando forma através de uma cartilagem intermediária. As células mesenquimais proliferam e diferenciam-se em condrócitos, que produzem marcadores específicos de cartilagem, tais como agrecano e colágeno tipo II. Estes condrócitos hipertrofiam subsequentemente. Os osteoblastos, as células formadoras de ossos primários, migram e substituem a cartilagem, tornando o osso mineralizado (DELISE , FISCHER & TUAN 2000). Estas células mesenquimais indiferenciadas, denominadas pré-osteoblastos, proliferam e formam os osteoblastos maduros que sintetizam e secretam as principais proteínas da matriz óssea como por exemplo, colágeno I, o componente predominante da matriz orgânica do osso e proteínas específicas do osso por exemplo, osteocalcina e osteopontina, que formam os componentes estruturais do osso.

Várias etapas da formação óssea e consolidação de fraturas ocorrem em uma sequência de eventos definidos que são regulados por vários fatores indutivos. Hormônios,

citocinas e outras proteínas desempenham um papel fundamental na condução do desenvolvimento ósseo (BRADDOCK et.al., 2001; GERSTENFELD et.al., 2003).

Grossi (2011), o tecido ósseo destaca-se por seu vasto potencial reparador, fator que tende a reestruturar defeitos locais e fraturas com idêntica arquitetura estrutural original. Frente à presença de células osteocompetentes (células tronco e osteoblastos), são mediadores biológicos entre eles, os fatores de crescimento e a matriz extracelular associada a condições locais ostecondutoras para suporte estrutural, tais como o colágeno tipo I e indutores de angiogênese. Sendo um tecido conjuntivo especializado, é composto por 60% a 70% de cristal inorgânico e 30% a 35% de material orgânico, no qual, destes, 90% representam apenas colágeno. Possuem alta capacidade de autoindução de células que geram seu reparo e regeneração, e as proteínas morfogenéticas são fatores de crescimento presentes em seu tecido, que são apropriadas em causar osteoindução de células formadoras de osso, as chamadas osteoprogenitoras.

2.3 Osteointegração

A osteointegração conceitua-se como sendo uma conexão direta, estrutural e funcional entre o osso vivo ordenado e a superfície do implante de titânio. Clinicamente, esse fenômeno pode ser depreendido por meio de sinais considerados indicativos de osteointegração, tais como a imobilidade do implante, a ausência de dor e a capacidade de suportar carga (BRÅNEMARK et al., 1969).

Um dos pré-requisitos para que haja osteointegração, um ambiente livre de estresse durante o período de cicatrização, além disso o protocolo cirúrgico proposto consistia de uma técnica delicada, com o menor traumatismo possível, um período de cicatrização prolongado e a distribuição adequada das cargas mastigatórias quando as próteses estivessem instaladas (ADELL et al., 1981).

Zarb (1983) na conferência de osseointegração em toronto ter definido a osseoin-

tegração, a (American Academy of Implant Dentistry,1986) definiu como "contato estabelecido sem interposição de tecido não ósseo entre o osso remodelado normal e um implante que faz uma transferência de distribuição de carga do implante para dentro do tecido ósseo." Este contato direto osso - implante foi proposto para ocorrer ao nível ultraestrutural, e de fato, a um grau, que o osso é aderente à superfície do metal, e não é separado sem danificar o tecido (ALBREKTSSON, 1983; KASEMO, 1983).

Os conceitos colocados inicialmente Brånemark et al., 1969 em relação ao tempo de espera para que ocorresse a osseointegração foram modificados com base nos estudos de (LEDERMANN, SCHENK, BUSER 1998; SCHNITMAN, WOHRLE, RUBENSTEIN, 1990), sugerindo a possibilidade de carga imediata, que consiste no carregamento desses implantes com próteses após 24 a 72 horas, sem a necessidade de duas etapas cirúrgicas.

2.4 Enxertos e Aumento de Rebordo

A reconstrução de defeitos ósseos sempre representou um enorme desafio na implantodontia, pois estes podem influenciar tanto na funcionalidade quanto na estética das áreas afetadas (CHERBO, 1997).

Geralmente, depois traumatismos, doença periodontal avançada ou atrofia da crista alveolar, há certa deficiência óssea e os enxertos podem ser indicados para reconstruí-lo, tornando-se uma boa opção de tratamento (WATZINGER et al., 2000). Nos últimos tempos, muitas técnicas e materiais foram descritos e desenvolvidos para a realização da regeneração óssea, que comumente exigem o preenchimento de deformidades ósseas, por meio de enxertos ou materiais aloplásticos.

Os enxertos ósseos quanto à origem podem ser classificados em:

Autógenos**:** são aqueles obtidos do próprio paciente. Tem potencial para reunir todos os principais fatores positivos de incorporação: osteocondução, osteoindução, osteogênese e ausência de reação imunológica (TANAKA et al., 2008).

Homógenos ou alógenos**:** obtidos de indivíduos diferentes, porém da mesma espécie que o receptor. Estes são os materiais que mais se aproximam dos enxertos autógenos. (LYNCH, GENCO & MARX, 1999; et al., 1994). Heterógenos ou xenógenos: obtidos de indivíduos de espécies diferentes do receptor (FONSECA & SAUDERS 1997).

Aloplásticos: materiais sintéticos que podem ser de natureza metálica, cerâmica ou plástica. Estes materiais sintéticos são denominados como implantes. O seu papel fundamental é o preenchimento de defeitos ósseos, sem haver incorporação fisiológica (OKAMOTO et al.,1994). Existe no mercado uma infinidade de materiais para este fim, como as hidroxiapatitas sintéticas e os vidros bioativos.

Diante de tal, a opção de escolha do biomaterial necessita fundar-se no desempenho a que se pretendem, tais como o preenchimento e regeneração. Para isso, deve-se levar em conta a propriedade do material, osteocondutor ou osteoindutor, além de sua procedência, homógeno ou alógeno, heterógeno ou xenógeno ou sintéticos. Deve-se, também, ter em conta seu tempo de reabsorção, isto é, lenta ou rápida (SHIBLI, 2011).

Conforme Salomão, 2011, existem alguns requisitos para que ocorra regeneração óssea, que são: existência de uma fonte de células osteogênicas; adequada vascularização; tecido ósseo viável adjacente ao defeito onde se deseja a regeneração; criação de espaço para permitir a formação e manutenção do coágulo; exclusão de células não osteogênica da área a ser regenerada.

A formação óssea em enxertos acontece por meio de três mecanismos de aposição óssea, a seguir: osteogênese, osteoindução e osteocondução. Enxertos de osso autógeno são considerados, segundo a literatura, e como já mencionados anteriormente, o “padrão ouro” em termos de potencial osteogênico, mas apresentam algumas desvantagens, como uma limitação de disponibilidade, além de morbidade da área doadora e tendência a reabsorção parcial.

Segundo Bauer e Muschler (2000) às interações biológicas entre o material de enxerto e a área receptora, que resultam na formação de osso com propriedades mecânicas adequadas, dá-se o nome de incorporação. Os eventos que ocorrem durante esse processo são: formação do hematoma com liberação de citocinas e fatores de crescimento; inflamação, migração e proliferação de células mesenquimais e desenvolvimento de tecido fibrovascular dentro e ao redor do enxerto; invasão de vasos no interior do enxerto por meio dos canais de Havers e Volkmann preexistentes, reabsorção da superfície do enxerto pelos osteoclastos; formação óssea na superfície do enxerto.

2.5 Biomateriais como Substitutos Ósseos

Na busca de desenvolver substitutos biológicos para restaurar, manter ou melhorar a função de diversos tecidos, um novo campo interdisciplinar tem emergido com intenso vigor, a engenharia de tecidos. Várias estratégias têm sido utilizadas nesse campo, como: reposição com material sintético; enxertos xenogênicos submetido à ligação cruzada para estabilização; células presas em câmaras de difusão, microcápsulas ou que cresceram sobre substratos reabsorvíveis; substâncias, capazes de induzir células ou tecidos (fatores de crescimentos e morfogenes), destinadas e/ou implantadas no local adequado (NIMNI, 1997).

Contudo, grandes perdas ósseas ocasionadas por doenças ou acidentes simplesmente não reparam. Nas décadas recentes, temos aprendido a utilizar enxertos de outros locais do corpo para seu tratamento. No entanto, em vários pacientes, a quantidade e qualidade do osso que poderia ser utilizado simplesmente são insuficientes. Com a finalidade de superar tais limitações, vários pesquisadores em todo mundo têm buscado materiais alternativos para substituição do enxerto autógeno (SERVICE, 2000).

Tem sido notável o desenvolvimento dos Biomateriais utilizados em cirurgia ortopédica, traumatologia maxilo-facial, particularmente dos substitutos ósseos. Estes

podem ser definidos como “todo o material de origem humana, animal, vegetal ou sintético, destinado à implantação no homem com a perspectiva de uma reconstituição do capital ósseo, para o reforço de uma estrutura óssea ou para o preenchimento de uma perda de substância óssea de origem traumática ou ortopédica” (MAINARD, 2001).

Os substitutos ósseos são atualmente objeto de intensa investigação a nível mundial, com vista a ultrapassar as limitações decorrentes da colheita de enxerto ou do recurso a bancos de osso, para preencher defeitos ósseos (GUTIERRES, et al., 2006).

Ainda, para Gutierres, et al., (2006) É possível produzir materiais cerâmicos sintéticos com uma composição semelhante à matriz óssea inorgânica e sem limitações em termos de quantidade disponível. Entre eles, tem: sulfato de cálcio, biovidros e materiais cerâmicos à base de fosfato de cálcio (fosfato tricálcio – TCP, hidroxiapatita – HA, biocompósitos à base de fosfato de cálcio e cimentos de cerâmica injetáveis). Os biomateriais cerâmicos a base de fosfato de cálcio são seguros e efetivos para uma variedade de aplicações clínicas. As hidroxiapatitas de origem sintética e natural, o tricálcico fosfato e as cerâmicas de vidro bioativo têm recebido maior atenção dos pesquisadores como biomateriais de substituição óssea.

2.6 Osso Xenógeno

De acordo com o Instituto Nacional de Saúde americano (The National Institute of Health Consensus Development Conference on Dental Implants) em 1989, as grandes variabilidades de materiais para enxerto ósseo podem ser classificadas em 3 grandes famílias: o osso autógeno, o enxerto alógeno e o aloplástico. É imperativo ressaltar que neste período uma nova família de materiais deve ser acrescentada ao grupo, os enxertos xenogênicos. O mecanismo de ação destes materiais dependerá de sua origem e constituição (MISCH & DIETSH 1993).

Apesar de seu grande poder de reparo espontâneo quando lesionado, o tecido ósseo não responde convenientemente quando acometido de extensa perda devido a traumas ou processos patológicos. Uma das alternativas mais viáveis nesses casos é o do enxerto de osso autógeno em razão de suas propiedades de osteocondução e osteoindução. No entanto, importantes inconvenientes como a necessidade de internação, maior período de convalescença, susceptibilidade a infecções no sítio doador e ainda reabsorção progressiva e constante estimularam a busca do substituto ideal para este tipo de enxerto (GOSAIN, 1997).

Além de fornecer uma estrutura de suporte e osteocondução, o osso xenógeno podem prover também um alto conteúdo de cálcio e fósforo, essenciais para o neoformação do tecido ósseo (DAMIEN et al, 1995; SCIADINI et al., 1997).

O papel de carreador dos fatores de indução óssea potencialmente pode ser desempenhado pelo osso bovino cortical ou medular, macro ou microgranular, desproteinizado, como já foi demonstrado em estudos clínicos (YUKNA et al., 1998).

As características desejadas de um biomaterial são: biocompatibilidade, previsibilidade, aplicação clínica, sem riscos transoperatórios e seqüelas pós-operatórias mínimas, além de aceitação por parte do paciente. Apesar de não se ter encontrado o material que preencha todos esses requisitos, atualmente há uma grande variedade de opções para enxertos ósseos, associada a um avanço crescente no desenvolvimento e aperfeiçoamento de materiais para esse fim (OLIVEIRA et al., 1999).

Stephan (1999) relata que a hidroxiapatita sintética possui microestrutura, tamanho do cristal e tipo de ossificação muito diferente do osso natural, o que pode produzir resposta biológica indesejada. O osso cortical bovino é uma HA natural com composição química, porosidade, tamanho e forma semelhantes à humana, que parece ter um comportamento mais fisiológico durante a regeneração óssea.

Certamente, a reconstrução esquelética sofrerá um salto tecnológico significativo com o crescente estudo e desenvolvimento dos fatores de indução da formação óssea associados a diversos sistemas de carreamento (LEVINE et al., 1997; CONCANNOM, BOSCHERT, PUCKETT, 1997; MORONE & BODEN 1998; RODRIGUEZ SANCHEZ, MARZOLA & TAGA, 2000).

2.7 Utilização de Osso Xenógeno em Bloco nas Reconstruções Alveolares

Araújo et al., 2002, analisou a capacidade de um bloco xenógeno (Bio-Oss) de atuar como suporte para nova formação óssea. Foram selecionados cinco cachorros sem raça definida, onde foram removidos os pré-molares mandibulares. Foram causados defeitos na tábua óssea vestibular com aproximadamente 25mm de comprimento x 8mm de altura 5 mm de largura, nos dois lados da mandíbula. No lado esquerdo foi instalado na parede vestibular o bloco xenógeno de Bio-Oss com o auxílio de mini parafuso e membrana de colágeno. No lado direito foi fixado um bloco autógeno da região retromolar e fixado com mini parafuso e coberto por uma membrana de colágeno. Após 6 meses os animais foram sacrificados para análise histomorfométrica. Foram definidos alguns pontos de referência para análise de reabsorção, como base da cabeça do miniparafuso – MS; nível coronal do enxerto – CG; superfície coronal do osso recém-formado BC; interface entre o osso natural e o enxerto IHB; uma distância de 1.5mm apical à MS – C; extensão do osso ao implante – BiC. Na análise histológica no dia do sacrifício dos animais a área experimental não apresentava mucosa inflamatória. Também revelou presença do biomaterial caracterizado pela estrutura trabecular. Na porção apical o miniparafuso pareceu estar integrado ao osso da área receptora e ao osso recém-formado. Próximo à interface entre o enxerto e o osso natural, uma quantidade variada de osso recém-formado tinha estabelecido contato com biomaterial. Este novo osso estava envolvido nas áreas inter-trabeculares. Na região mais coronal do enxerto, houve presença de tecido conectivo fibroso nas regiões inter-trabeculares. Os blocos autógenos após a cicatrização

sofreu reabsorção aparente da superfície. Desta forma, as áreas periféricas abrigaram o enxerto anteriormente estavam ocupadas por tecido conjuntivo. Isso se deve a dois fatores como a falta de células vitais formadoras de osso no enxerto após o transplante, e o crescimento limitado dos vasos na revascularização do enxerto. Os resultados histométricos foram na distância MS-CG foi de 0,1 ± 0,1 mm para o grupo Bio-Oss. No grupo do osso autógeno a distância correspondente foi de 0,7±0,4mm. A altura do tecido ósseo neoformado (BC-BiC) foi de 1,5 ±0,3mm para o grupo do Bio-Oss e para o grupo autógeno foi de 2,3±0,4mm. O diâmetro do enxerto do Bio-Oss e do enxerto ósseo cortical ao nível C foi de 6,9±1,2mm e 3,5±0,8mm, respectivamente. A extensão óssea à região de contato do implante foi de 0,4±0,4mm para o grupo do Bio-Oss e de 2,5±0,1mm para o grupo do osso autógeno. Nos resultados morfométricos mostraram que o grupo do Bio-Oss, a área do enxerto original foi ocupada pelo osso mineralizado (23±3%), o tecido conjuntivo (57±11%) e o biomaterial (20±11%). A quantidade de osso mineralizado no grupo do osso autógeno foi de 47±5%, houve então uma perda 53±4% de osso autógeno substituído por tecido conectivo no período cicatricial. Em ambos os grupos testados foi detectado uma presença mínima de medula óssea na área enxertada. A quantidade de osso novo no bloco de Bio-Oss durante o período experimental de 6 meses aumentou 23% do volume de enxerto original. Nas áreas periféricas do enxerto houve pouca presença de osso novo. Tais focos de formação óssea estavam em contato direto com trabéculas do osso xenógeno desproteinizado. Houve também a presença de células osteoclásticas na periferia do enxerto de Bio-Oss. Os autores relatam que em períodos mais longos poderia se observar uma formação óssea mais abrangente dentro do enxerto, mas esta suposição não está de acordo com outros estudos publicados na literatura. Os autores concluíram que enxertos autógenos tendem a sofrer uma reabsorção acentuada durante o período cicatricial, já os enxertos xenógenos de origem bovina convêm uma melhor estabilidade dimensional do enxerto, com menores taxas de reabsorção.

Fontana et al., 2008 realizou um estudo para comparar a biocompatibilidade, se-

gurança e capacidade de gerenciamento de um bloco ósseo recém-desenvolvido e um bloco de osso bovino desproteinizado (Bio-Oss) para o tratamento de defeitos ósseos localizados em um modelo de cão. Os pré-molares inferiores foram extraídos e dois defeitos do tipo sela foram criados bilateralmente na área desdentada. Os defeitos foram preenchidos, de acordo com um delineamento randomizado, com bloco de osso Bio- Oss (controle) ou com bloco de osso/colágeno/hidroxiapatita de origem equina (bloco eHAC) (teste). Após 4 semanas, os animais foram sacrificados e cada hemimandíbula foi preparado para exame histológico. Não foi observada diferença significativa em termos de tolerância local entre os sítios teste e controle, e sítios teste e controle mostrou achados histológicos semelhantes. No entanto, uma diferença significativa foi observada entre o bloco de Bio-Oss e do bloco de osso novo (eHAC) em termos de capacidade de se estabilizar no leito receptor.

Betti et al. (2011) com objetivo de investigar o reparo ósseo em defeitos de fêmur epifisárias de coelhos tratados com osso bovino orgânico(OBB) bloco esponjoso ou grânulos corticais. Quarenta e oito defeitos foram feitas através da broca trefina bilateralmente em 30 coelhos. Em 18 animais, os defeitos foram preenchidos com OBB bloco esponjoso (grupo experimental 1) ou OBB grânulos corticais (grupo experimental 2) , e em 12 animais (grupo controle), os defeitos de ambos os lados foram preenchidos apenas com coágulo de sangue. Depois de 30, 90 e 180 dias, as epífises do fêmur foram coletadas, fixadas, radiografadas tanto digitalmente e convencionalmente, e depois processados para análise histológica. O osso cortical recém-formado foi medido nos cortes histológicos, utilizando um sistema de análise de imagem digital. Ambos os grupos experimentais mostraram fechamento parcial ou total dos defeitos do tecido ósseo em 30 dias, enquanto que nos locais de controle, uma migração acentuada de tecido conjuntivo dentro do defeito era aparente. Aos 90 e 180 dias, um padrão similar de reparação foi observada nos grupos experimentais e no grupo controle. Quantitativamente, no entanto, não foram observadas diferenças significativas entre os grupos ($P > 0,05$) ao longo do período

experimental. Uma redução significativa no osso cortical recém-formado ocorreu em 90 e 180 dias ($p < 0,05$) em todos os grupos. Radiograficamente, diferenças estatisticamente significativas foram observadas entre os grupos ($P > 0,05$). O estudo mostrou diferenças descritivas menores no primeiro período de cicatrização que não eram evidentes em períodos posteriores e que não foram mostrados através de histomorfometria e análise radiográfica. Os únicos resultados significativos foram relacionados ao tempo.

2.8 Análise de frequência de ressonância na avaliação do sucesso dos implantes

Considerando a importância da estabilidade primária dos implantes como parâmetro para a utilização da técnica e da estabilidade secundária para permitir monitoramentos, métodos não invasivos foram desenvolvidos e discutidos para permitir as mensurações tais como: Teste de percussão (MISCH & DIETSH, 1993); radiografias (PARK et al., 2003); torque de inserção (TI) (JOHANSSON & STRID 1994; RAGHAVENDRA, WOOD & TAYLOR 2005); Periotest® (Modautal/Alemanha), (MEREDITH, 1998; OLIVÉ & APARICIO 1990; TRUHLAR, APARICIO & OCHI 2000); análise de frequência de ressonância (ARF) (CHO, LEE & KIM 2009) e torque de remoção (TR) (O´SULLIVAN et al., 2004).

Huang et al. (2002) realizaram um trabalho para avaliar o comportamento de implantes submetidos a vibrações em determinados tipos de densidade óssea circundante, através da análise de elementos finitos. Um modelo de elemento finito 3D, e um implante de titânio do tipo cilíndrico foi desenvolvido, neste modelo, o implante foi inserido dentro de uma secção do osso cúbico. O implante tinha 3.75 mm de diâmetro por 10 mm de altura e o componente tinha 3 mm de altura. Foram realizados testes de vibrações sendo que a análise de frequência de ressonância no implante foram realizadas em diferentes tipos de densidade óssea, uma outra situação foi simulada para determinar a perda óssea adjacente após a instalação do implante. Os resultados mostraram que a análise de frequência de ressonância do implante instalado em osso do tipo III diminuiu linearmente

sendo encontrado valor de 17,9 KHz, implantes instalados em osso do tipo I mostrou um valor de 36,1 KHz, e osso do tipo IV mostrou valor de 9,9 KHz o que é quase quatro vezes menor do que a encontrada no osso do tipo I. Os resultados mostram que a qualidade óssea são fatores que podem influenciar no sucesso do implante e além disso, sugerem que a análise de frequência de ressonância pode servir como uma ferramenta de diagnóstico não-invasivo para detectar a estabilidade de implantes dentários durante os estágios de cicatrização e na rotina de cuidados de acompanhamento pós operatório.

Barewall et al. (2003) avaliaram a estabilidade dos implantes instalados em 20 pacientes que necessitavam de 1 a 4 implantes na maxila ou na mandíbula, no total foram 27 implantes analisados através de um dispositivo chamado transdutor, ligado a um implante, que é excitada através de uma gama de frequências de som com a análise de resposta subsequente. A qualidade óssea dos pacientes foi classificada de acordo com Lekholm e Zarb (1985). Foram feitas as análises de frequência de ressonância em diferentes tempos, no dia da instalação do implante, após 6, 8 e 10 semanas. Os implantes não foram submetidos a carga imediata, portanto para cada aferição o parafuso de cobertura era removido e instalado o transdutor. Na última aferição foram realizadas tomografias, os resultados foram que 1 implante falhou instalado em osso tipo I (3,7%) por conta de parafunção. Dos 26 implantes que restaram foram realizadas as médias dos valores encontrados no dia da instalação dos implantes em osso do tipo I foi de 60 (ISQ), para osso do tipo II e III 57 (ISQ) e para osso do tipo IV 55 (ISQ). Os valores menores de ISQ foram encontrados na terceira semana para todos os tipos de osso, porém o osso do tipo IV foi o que apresentou um maior percentual na queda de estabilidade na terceira semana 8,6%. Foram realizadas comparação na queda do percentual de estabilidade entre grupos de maior para menor densidade óssea. Na terceira semana foram observadas diferenças altamente significativas na estabilidade do implante entre o osso Tipo I e IV. A partir da terceira houve um aumento gradativo dos valores encontrados até a décima semana. A média final para implantes instalados em osso do tipo I foi de 63 (ISQ), para os-

so do tipo II e III 58(ISQ) e para osso do tipo IV 59(ISQ). Este trabalho conclui que não houve diferença significativa no padrão de alterações de estabilidade entre os diferentes tipos de osso após 5 semanas de cicatrização.

Glauser et al.(2004) tiveram como objetivo neste estudo analisar o desenvolvimento da estabilidade do implante por meio de análise de frequência de ressonância em 23 pacientes durante 1 ano, submetidos a implantes em carga imediata. Oitenta e um implantes do sistema Bränemark foram colocados em 23 pacientes para o carregamento imediato em todas as regiões da mandíbula. Trinta dos implantes foram colocados em alvéolos pós extração e 62 foram submetidos a procedimentos de regeneração óssea guiada. As análises estatísticas foram realizadas para estudar as possíveis diferenças entre os implantes que falharam durante o período de estudo e implantes que permaneceram estáveis. Nove implantes falharam (11,2%) durante o 1 ano do carregamento. Análise de frequência de ressonância mostrou um padrão distinto entre os implantes que permaneceram estáveis e os implantes que foram perdidos. Os implantes que falharam durante o período do estudo mostraram uma estabilidade significativamente menor já depois de 1 mês. Dentro das limitações deste estudo, concluiu-se que os implantes que falharam mostraram uma diminuição contínua de estabilidade até a perda. Níveis baixos coletados na análise de frequência de ressonância após 1 e 2 meses parecem indicar um aumento do risco para o fracasso futuro. Esta informação pode ser usada para evitar que o implante fracasse no futuro, descarregando os implantes precocemente com a técnica da análise de frequência de ressonância.

Sjöström et al. (2005) fizeram a análise de frequência de ressonância de duzentos e vinte e dois implantes instalados em regiões distintas. Separadas por área enxertada e não enxertadas. Com o intuito de comparar implantes, por meio de análise de frequência de ressonância (RFA), a fim de avaliar estabilidade clínica e falha do implante. Foram selecionados vinte e nove pacientes edêntulos totais, que necessitavam de enxertia. Após seis meses os implantes foram instalados. Dez pacientes foram submetidos a se-

tenta e cinco implantes em áreas sem enxerto grupo controle. A análise de frequência de ressonância foi realizada seis meses após a carga. Dezessete implantes foram perdidos (8%), nos quais apenas um estava em área não enxertada (1%). A análise de frequência de ressonância revelou um padrão semelhante em ambos os pacientes enxertados ou não, ou seja, o aumento da frequência de ressonância com o tempo. A média dos valores de ISQ foi de 58,5 no ato da instalação do implante, e depois de 6 meses 63 ISQ. Conclui se que os implantes colocados no osso enxertado ao utilizar uma técnica de duas fases pode alcançar uma estabilidade semelhante à dos implantes colocados no osso não enxertado.

De smet et al., 2005, realizaram um estudo com o objetivo de investigar o efeito do início carga mecânica após 7 dias de implantação para verificar efeitos sob a osseointegração, por meio de análise de frequência de ressonância (RFA). Implantes de titânio foram instalados em ambas as tíbias de 10 porcos da índia. Uma semana após a colocação do implante, um implante (teste) foi carregado durante 6 semanas, enquanto os outros permaneceram sem carga (controle). A carga aplicada no implante teste foi sob uma frequencia de 3 Hz e uma amplitude de força de 5N para um mil e oitocentos ciclos. A partir daí foram feitas leituras semanais com osstell. O implante teste mostrou um aumento progressive de estabilidade ao longo do tempo. A menor taxa de estabilidade foi verificada na terceira semana. Após 6 semanas os implantes teste e controle atingiram os mesmos valores. Conclui se que através da análise de frequência de ressonância é possível prever que a carga controlada é benéfico ao implante durante o período crítico de osseointegração.

Park et al. (2009) Avaliou a estabilidade inicial com análise de frequência de ressonância de diferentes desenhos de implantes e o torque de remoção. Metade dos implantes foram travados na cortical inferior e foi definindo como (grupo 1) e a outra metade não teve travamento em parede cortical (grupo 2), seis tipos de implantes de 10mm foram

instalados segundo o fabricante, no total foram vinte blocos para cada sistema de implante. A altura do osso cortical era de 10 mm. a altura do osso dos implantes do grupo 2 eram de 13mm. A estabilidade dos implantes foram aferidas de acordo com a análise de frequência de ressonância Osstell® Mentor (Göteborg, Suécia). Foi realizado uma média dos valores achados, no grupo 1 não houve diferença significativa entre ISQ e torque de remoção, já o grupo 2 teve diferença significativa entre as medidas do ISQ e torque de remoção entre os seis tipos de implantes. Então pode se concluir que tanto em parede cortical ou não a estabilidade dos implantes sempre será influenciada pelo desenho geométrico do implante, e que em osso de pouca qualidade deve se realizar a técnica da subinstrumentação.

Quesada et al., (2009) fez uma análise da literatura entre o período entre 1996 e 2008 com o objetivo de investigar sobre a análise de frequência de ressonância como um método para medir a estabilidade do implante dental. Uma pesquisa online de vários bancos de dados foi realizada em pesquisa experimental e clínica publicada. Os estudos revisados demonstram a utilidade da análise de frequência de ressonância como um método não-invasivo para avaliar a estabilidade do implante, tornou possível a análise quantitativa e qualitativa da estabilidade dos implantes. São necessárias mais pesquisas para determinar se este sistema também é capaz de medir o grau de osseointegração de implantes dentários.

Cho, Lee e Kim, (2009) verificaram a correlação entre os valores do ISQ adquiridos de Osstell TM e TM Osstell Mentor, e avaliar a precisão clínica dos dois dispositivos. Instalaram sessenta e dois implantes em quarenta e sete pacientes. Foram utilizados implantes sem carga imediata, sendo que no primeiro estágio cirúrgico, quarenta e quatro implantes foram instalados em trinta e cinco pacientes (vinte e oito implantes na mandíbula e dezesseis implantes na maxila) no segundo estágio cirúrgico, cinquenta implantes foram instalados em trinta e sete pacientes (trinta e seis na mandíbula e quatorze na maxila). Vinte e cinco pacientes com trinta e dois implantes foram submetidos a mensu-

rações em ambas as etapas. Doze implantes em dez pacientes foram mensurados no primeiro estágio, enquanto que dezoito implantes em doze pacientes foram mensurados apenas no segundo estágio. Cada valor do ISQ foi mensurado depois da instalação do implante no primeiro estágio e depois o parafuso de cobertura era removido no segundo estágio. Enquanto o Osstell® (Göteborg, Suécia) foi usado, os transdutores foram substituídos conforme o sistema do implante e os diferentes diâmetros, permanecendo sem contato com tecido adjacente. Quando foi utilizado o Osstell Mentor (Göteborg, Suécia), um Smartpeg foi conectado nos implantes de acordo com o diâmetro, a medida foi feita pela mesial e vestibular dos implantes, então uma média foi realizada a partir dos valores coletados. Apresentaram uma diferença no valor do ISQ (de 4 a 5 pontos) com uma correlação significante. No período da osseointegração, os valores do ISQ aumentaram significativamente. Acima de tudo, mensurando o valor da estabilidade tanto com o Osstell® (Göteborg, Suécia), como com o Osstell® Mentor (Göteborg, Suécia) são métodos objetivos e confiáveis, sendo considerados úteis na prática. A diferença significativa entre os valores obtidos usando o Osstell e Osstell Mentor entre as primeira e segunda fases da cirurgia de implante indica que estes valores podem ser uma forma conveniente e preciso para avaliar a estabilidade do implante na prática clínica.

Degidi et al., (2010) realizaram um estudo no qual fizeram uma correlação entre os resultados obtidos da análise de frequência de ressonância e a taxa de porcentagem do (BIC) contato osso-implante. Foram instalados dezesseis implantes, cinco de 3,5 x 8 mm XIVE plus, nove de 3,8 x 8 mm Ankylos plus e dois 4,1 x 6 mm SLActive, Straumann. Após a instalação os implantes foram submetidos a análise de frequência de ressonância com Osstell®, para coleta do material foi utilizada uma trefina de 5mm. Foi utilizado o teste de Friedman e Spearman para avaliar a média dos valores de ISQ e do BIC. Foram encontradas uma variação dos valores de ISQ de 63 a 85 e a média do BIC variou de 42% a 96%, assim não sendo encontrada correlação significante entre ambos (p <

0,5502). Então conclui-se que a relação entre a estrutura do osso e da análise de frequência de ressonância não é totalmente compreendido e que a estabilidade dos implantes não é apenas influenciada pela densidade óssea e volume, mas pelo diâmetro.

Han, Lulic, Lang, 2010 avaliaram se o tratamento de superfície e o diâmetro dos implantes influenciam na estabilidade dos inicial dos implantes através da análise de frequência de ressonância. Foram selecionados vinte três pacientes que necessitavam de implantes, onde foram instalados vinte e cinco implantes Straumann. Sendo dose SLA RN implantes 4,1 mm , oito SLActive RN implantes 4,1 mm e cinco implantes SLA WN 4,8 mm. Os implantes não receberam carga no período de avaliação. A leitura da análise de frequência de ressonância foram feitas nos diferentes tempos: no dia da instalação do implante, quatro dias, uma, duas, três, quatro, seis, oito e doze semanas. Foi utilizado *smartpeg* para implantes Straumann, onde foram coletado os valores de ISQ nas 3 faces dos implantes (bucal, lingual e distal). Os resultados de ISQ atingiram os menores valores em 3 semanas em todos os implantes. Após isso, os valores do ISQ aumentou de forma constante para todos os implantes até 12 semanas. Não foram observadas diferenças significativas ao longo do tempo. As mudanças longitudinais nos valores ISQ mostraram os mesmos padrões para implantes SLA, implantes SLActive e implantes WB. Na colocação, os valores médios foram de 72,6 ISQ, 75,7 e 74,4, respectivamente.

Markovic et al., (2011) avaliaram a estabilidade dos implantes através da análise de frequência de ressonância instalados pela técnica da osteotomia do seio maxilar em área posterior da maxila. Todos os implantes apresentavam tratamento de superfície com jateamento ácido. Foram selecionados pacientes que necessitavam de reabilitação de pré-molares e molares superiores. O quociente de estabilidade do implante (ISQ) era 45 no momento da cirurgia. O torque de inserção era 25 N.cm e o valor do ISQ no mínimo 65, seis semanas após a instalação do implante. A altura do osso residual foi mensurada através de radiografias panorâmicas, que foram feitas no pré-operatório, no momento da carga e um ano após a instalação do implante. Duas medidas foram feitas no momento

da instalação do implante: uma no nível da crista alveolar e outra no ponto cerca de 7 mm cranialmente. Implantes SLActive (4,1 x 10 mm, Straumann®) foram usados em todos os pacientes. A preparação da loja foi realizada até a broca 1,5 coronal para o seio maxilar. Um osteótomo de 3,5 mm (Straumann®) foi utilizado para que não houvesse perfuração da mucosa. Os implantes foram instalados sem o "tap", e nenhum material de enxertia foi utilizado. Em uma velocidade de 15 rpm, e um torque de 25 N.cm os implantes foram instalados. A análise de frequência de ressonância foi realizada e resultado dado em ISQ. A estabilidade dos implantes foi mensurada por seis semanas. O uso do Osstell® Mentor (Göteborg, Suécia) e um "Smartpeg" foi adaptado ao implante. O transdutor foi deixado perpendicular ao implante e o parafuso foi rosqueado no corpo do implante, como manda o fabricante. Cada medida foi repetida até que o mesmo valor fosse obtido. Um ISQ 65 ou maior que isso, indica que a estabilidade do implante é suficiente para que o mesmo seja submetido à carga. No período final de observação da estabilidade dos implantes, implantes com ISQ acima de 65 e tecido boa qualidade gengival foram carregados. Intermediários foram conectados com um torque de 35 N.cm, e as próteses provisórias foram instaladas. Os pacientes foram acompanhados por dois anos após a instalação do implante. Vinte e sete pacientes participaram do estudo, sendo que foram instalados quarenta e dois implantes. Desses, no momento da instalação do implante, dois implantes tiveram o torque em torno de 25 N.cm e o ISQ 35 e 40 respectivamente. Esses implantes permaneceram submersos por seis meses. No mínimo quarenta implantes mostraram estabilidade satisfatória seis semanas após a instalação do implante e foram carregados no momento da instalação do mesmo. O mínimo dos valores do ISQ no momento da instalação foi de 40 e o máximo de 75. Seis semanas após os valores do ISQ, variaram de 64 a 78. O máximo valor do ISQ foi encontrado para implantes instalados na região de segundo pré-molar e o mais baixo na região de primeiro molar. Não houve diferença estatística significante na estabilidade primária entre implantes instalados no primeiro e segundo pré-molar. Seis semanas após a instalação do implante, a média do

valor do ISQ foi maior que 66 para todos os implantes. Por conseguinte, todos os implantes submetidos à carga imediata, não mostraram nenhum sinal patológico que pudessem ser detectados clinicamente ou radiograficamente, dois anos depois de função. Concluíram quando colocados com osteotomia do seio maxilar, pode ser indicado para o protocolo da carga imediata e a estabilidade pode ser confirmada através da análide de frequência de ressonância.

3 Proposição

3.1 Objetivo Geral:

O objetivo geral deste trabalho é avaliar o índice de sucesso de implantes instalados em pacientes submetidos a reconstrução óssea da maxila com enxerto xenógeno em bloco.

3.2 Objetivos Específicos:

Avaliar o índice de falha precoce dos implantes instalados em áreas reconstruídas com osso autógeno ou xenógeno.

Verificar por meio de análise de frequência de ressonância (Osstell®) a estabilidade dos implantes instalados em áreas reconstruídas com osso autógeno ou xenógeno.

Avaliar por meio de radiografias periapicais a presença de áreas radiolúcidas ao redor de implantes instalados em áreas reconstruídas com osso autógeno ou xenógeno.

4 Materiais e Métodos

Trata-se de um estudo prospectivo tipo boca dividida realizado em pacientes submetidos a reabilitação com implantes em áreas reconstruídas com dois tipos distintos de enxerto ósseo (autógeno e xenógeno).

Foram selecionados 5 pacientes que se submeteram previamente a reconstrução óssea de maxila com osso autógeno (obtido do ramo mandibular) ou xenógeno (origem bovina Orthogem® - Baumer, São Paulo, Brasil). A opção por um ou outro material foi feita de acordo com a espessura residual do remanescente ósseo maxilar: nas regiões em que este era inferior a 3mm foi indicado osso autógeno, enquanto que naquelas onde era superior a 3mm foi indicado osso xenógeno. Este trabalho está sob aprovação do comitê de Ética em Pesquisa (COEP) da Universidade Estadual de Ponta Grossa (Paraná – Brasil), segundo o protocolo número 14558/11, parecer número 114/2011, em 27 de outubro de 2011 (Anexo 1).

Os pacientes foram divididos em 2 grupos:

Grupo Controle: 13 implantes instalados previamente em áreas reconstruídas com enxerto em bloco extraído do ramo mandibular.

Grupo Teste: 12 implantes instalados previamente em áreas reconstruídas com enxerto em bloco xenógeno de origem bovina (OrthoGem®, Baumer, São Paulo, Brasil).

Os critérios de inclusão foram:

Pacientes portadores de edentulismo maxilar total ou parcial que tenham sido submetidos previamente a reconstrução óssea alveolar horizontal com enxertos autógenos e xenógenos em bloco para posterior (6 meses) instalação de implantes dentários.

Pacientes que realizaram implantes em áreas reconstruídas com osso xenógeno em bloco e osso autógeno, no qual estes implantes já estejam em função, ou seja com prótese instalada.

Os critérios de exclusão foram:

- Pacientes com comprometimento sistêmico que pudesse interferir no resultado do tratamento e/ou expô-lo a um risco cirúrgico eventual (diabéticos descompensados, imunodeprimidos, pacientes que sofreram radioterapia e quimioterapia com menos de 4 anos e infartados com menos de 1 ano). Além disso, pacientes com problemas psicossomáticos e que fazem uso abusivo de drogas, álcool e tabagistas crônicos.

- Pacientes que por algum motivo tenham abandonado o tratamento ou tenham deixado de comparecer aos retornos periódicos agendados de forma usual.

- Pacientes que tenham optado por não participar da pesquisa.

Inicialmente foi avaliado se houve algum caso de perda de algum dos 25 implantes instalados. Em seguida, as próteses sobre implante foram removidas para aferição do índice de estabilidade dos implantes através do Osstell® (Mentor, Gotenberg, Suécia). Com este dispositivo, um transdutor é parafusado a um implante, ou componente protético. O transdutor, o qual inclui dois elementos piezo-cerâmicos, é feito vibrar através da excitação de um dos elementos, com uma onda sinusoidal que varia em frequência de 5 a 15 kHz com uma amplitude de pico de 1,0kHz. O segundo elemento mede a resposta do feixe, e o sinal gerado é amplificado e comparado com a freqüência do si-

nal original do Osstell. Valores RFA (análise de frequência de ressonância) são representados por uma unidade quantitativa chamado o quociente estabilidade do implante (ISQ), que varia de 1 a 100. Um alto valor de ISQ indica alta estabilidade, enquanto um valor baixo indica estabilidade baixa do implante.

O transdutor Smartpeg foi instalado no mini pilar e o aparelho era aproximado sem que fosse tocado no transdutor, e foram coletados 2 valores, um pela vestibular outro pela mesial, sempre o teste era repetido para que pudesse confirmar os valores. Após isto os dados foram tabulados e foi obtido um valor médio de ISQ por implante.

Ao término da aferição do quociente de estabilidade, radiografias periapicais digitais foram realizadas através do aparelho de raio X intrabucal digital, da marca Heliodent Vario, SIRONA Dental Systems GmbH. Para todas as tomadas periapicais o Sensor Sidexis de tecnologia CCD, sensor universal: superfície ativa de 20X30 mm, e pixel de 19,5 µm (Sirona Dental Systems GmbH, Bensheim, Alemanha) Nestas radiografias foram avaliadas se houve presença de áreas radiolúcidas periimplantares e a relação entre a plataforma do implante e o nível ósseo do rebordo alveolar.

Para definir sucesso, foram utilizados os critérios propostos por Buser et al, 1997. Ausência de mobilidade do implante, ausência de dor ou sensibilidade no implante, ausência de infecção periimplantar, ausência de radiolucidez ao redor do implante no período de 6 a 12 meses do carregamento protético.

5. Artigo científico.

Artigo 1 elaborado segundo as normas do periódico The International Journal of Oral & Maxillofacial Implants.

Avaliação do índice de sucesso de implantes instalados em áreas reconstruídas com enxerto xenógeno em bloco.

Marcos Antonio Lima de Carvalho [1]

Leandro Klüppel [2]

Luis Eduardo Marques Padovan [3]

1 Especialista em Implantodontia, aluno do Curso de Mestrado em Implantodontia, Instituto Latino Americano de Pesquisa e Ensino Odontológico – ILAPEO – Curitiba, Paraná, Brasil.

2 PhD em Cirurgia e Traumatologia Buco-Maxilo-Facial (Unicamp), Professor do Curso de Mestrado em Implantodontia, Instituto Latino Americano de Pesquisa e Ensino Odontológico- ILAPEO- Curitiba, Paraná, Brasil.

3 Professor do Curso de Mestrado em Implantodontia, Instituto Latino Americano de Pesquisa e Ensino Odontológico- ILAPEO-Curitiba, Paraná, Brasil.

Endereço do Autor:

Av Djalma Batista, n.1719, Edifício Atlantic Tower, torre Medical 4 andar, sala 410

Cep: 69050-010 – Manaus- AM, Brasil

E-mail: marcos-carvalho@live.com

Resumo

Proposta: O objetivo deste trabalho é comparar o índice de sucesso de implantes instalados em áreas enxertadas com osso xenógeno e autógeno. **Materiais e Métodos:** Foram selecionados 5 pacientes nos quais foram instalados 25 implantes em áreas reconstruídas com enxerto autógeno e xenógeno**.** Trata-se de um estudo prospectivo tipo boca dividida no qual os pacientes foram submetidos a avaliação radiográfica para verificar a manutenção óssea após a instalação dos implantes, e visualização de sua estabilidade após o carregamento protético por meio da análise de frequência de ressonância utilizando o Osstell®. **Resultados:** A taxa de sucesso dos 25 implantes avaliados foi de 100% em até 14 meses (média de 11 meses) do carregamento protético, os implantes apresentavam ausência de mobilidade, ausência de dor ou sensibilidade, ausência de infecção periimplantar, ausência de radiolucidez ao redor do implante. O coeficiente de estabilidade dos implantes apresentou-se com diferença estatisticamente significante (p=0,0002) para os dois materiais utilizados, sendo que em áreas enxertados com osso autógeno os implantes obtiveram uma média no coeficiente de estabilidade de 56.38 ISQ ± 2.469, n=13, e para osso xenógeno uma média de 68.33 ± 0.8905, n=12.**Conclusão:** houve uma taxa de sucesso de 100% de sobrevida dos implantes até o final desta pesquisa. O resultado do quociente de estabilidade dos implantes apresentou diferença estatísticamente significante entre os dois grupos, (p=0,0002) onde os implantes instalados em osso xenógeno apresentaram um índice de quociente de estabilidade superior àquele obtido para os implantes instalados em osso autógeno.

Palavras-chave**:** Materiais Biocompatíveis; Transplante Ósseo; Implantes Dentários.

Abstract

Purpose: The purpose of this study is to evaluate the success rate of installed in areas with xenógeno grafted bone implants. **Materials and Methods**: 5 patients in whom 25 implants were installed in areas reconstructed with autogenous graft and xenógeno were selected. This is a type split-mouth retrospective study in which patients underwent radiographic evaluation to verify bone maintenance after installation of implants , and viewing its stability following prosthetic through the analysis of resonant frequency of loading using Osstell®. **Results:** The success rate of 25 reviews implants was 100 % within 14 months (mean 11 months) of prosthetic loading, the implants showed no mobility, no pain or tenderness, absence of peri-implant infection, absence of radiolucency around of the implant. The coefficient of stability of implants presented with statistically significant difference (p = 0.0002) for the two materials, and in areas grafted with autogenous bone implants had an average reliability coefficient of the ISQ 56.38 ± 2.469, n = 13, and xenógeno an average of 68.33 ± 0.8905, n = 12.**Conclusion** bone: there was a success rate of 100 % survival of the implants by the end of this research. The outcome of implant stability quotient showed statistically significant difference between the two groups (p = 0.0002) where the implants placed in bone xenógeno had a rate higher than the quotient obtained for implants placed in autogenous bone stability.

Keywords: Biocompatible Materials ; Bone Transplant ; Dental Implants.

Introdução

Os implantes osteointegráveis tornaram-se uma realidade com alta previsibilidade, possibilitando a reabilitação dentária de inúmeros indivíduos. No entanto, a crescente indicação da técnica deixou os cirurgiões dentistas diante de um novo desafio, que é o tratamento dos pacientes com acentuada atrofia óssea, fator que impossibilita a instalação de implantes em posição adequada. Para reconstruções ósseas dos maxilares e mandibulares, o padrão ouro consiste na utilização de osso autógeno de sítios doadores intra ou extraorais[1].

Muitas vezes, a qualidade e o volume ósseo reduzido da maxila dificultam o procedimento de instalação do implante dentário, mas o sucesso dos implantes instalados na maxila ou na mandíbula tem oferecido resultados promissores, desde que o leito receptor possua espessura, altura e qualidade ósseas adequadas para a realização da instalação cirúrgica do implante. Diferentemente disso, a colocação do implante dentário em um leito desfavorável, como é o caso da altura e largura ósseas insuficientes, precisam de uma atenção maior, já que poderá acarretar em desproporção de implante/coroa, posição incorreta do implante, acúmulo de placa bacteriana, perda óssea peri-implantar, perda da prótese e até perda do implante dentário. [2]

Os enxertos autógenos são considerados os enxertos tipo “padrão ouro” para regeneração tecidual guiada e enxertias ósseas, pois têm a melhor propriedade como material substituto ósseo. Apresenta excelentes propriedades e resultados extraordinários em longo prazo, porém a presença de morbidade relacionada a área doadora influenciou o desenvolvimento de outros materiais que possam substituí-lo. Em muitas situações clínicas os pacientes não possuem quantidade suficiente de osso para a instalação de implantes, assim, uma solução seria o uso de enxertos xenógenos. [3,4]

Muitos estudos vêm relatando resultados positivos em relação a reparação óssea quando se utiliza os enxertos ósseos xenógenos na forma particulada parece ser eficaz

na cicatrização de defeitos ósseos[5]. Os blocos xenógenos de origem bovina tem apresentado um aumento do volume de tecido mineralizado, proporcionado a consolidação óssea satisfatória quando usados para preencher defeitos criados em mandíbula de rato e defeitos em coelho.[6-8]

Materiais e métodos

Trata-se de um estudo prospectivo tipo boca dividida realizado em pacientes submetidos a reabilitação com implantes em áreas reconstruídas com dois tipos distintos de enxerto ósseo (autógeno e xenógeno).

Foram selecionados 5 pacientes que se submeteram previamente a reconstrução óssea de maxila com osso autógeno (obtido do ramo mandibular) ou xenógeno (origem bovina Orthogem® - Baumer, São Paulo, Brasil). A opção por um ou outro material foi feita de acordo com a espessura residual do remanescente ósseo maxilar: nas regiões em que este era inferior a 3mm foi indicado osso autógeno, enquanto que naquelas onde era superior a 3mm foi indicado osso xenógeno. Estes pacientes haviam participado anteriormente de outra pesquisa que avaliou e comparou através de análises tomográfica, microtomográfica e histológica, o comportamento do enxerto em bloco xenógeno de origem bovina e do enxerto em bloco autógeno para a reconstrução óssea de defeitos em espessura na maxilla, sob aprovação do comitê de Ética em Pesquisa (COEP) da Universidade Estadual de Ponta Grossa (Paraná – Brasil), segundo o protocolo número 14558/11, parecer número 114/2011, em 27 de outubro de 2011.

Os pacientes foram divididos em 2 grupos:

Grupo Controle: 13 implantes instalados previamente em áreas reconstruídas com enxerto em bloco extraído do ramo mandibular.

Grupo Teste: 12 implantes instalados previamente em áreas reconstruídas com enxerto em bloco xenógeno de origem bovina (OrthoGen®, Baumer, São Paulo, Brasil).

Os critérios de inclusão foram:

- Pacientes portadores de edentulismo maxilar total ou parcial que tenham sido submetidos previamente a reconstrução óssea alveolar horizontal com enxertos autógenos e xenógenos em bloco para posterior (6 meses) instalação de implantes dentários.
- Pacientes que realizaram implantes em áreas reconstruídas com osso xenógeno em bloco e osso autógeno, no qual estes implantes já estejam em função, ou seja com prótese instalada.

Os critérios de exclusão foram:

- Pacientes com comprometimento sistêmico que pudesse interferir no resultado do tratamento e/ou expô-lo a um risco cirúrgico eventual (diabéticos descompensados, imunodeprimidos, pacientes que sofreram radioterapia e quimioterapia com menos de 4 anos e infartados com menos de 1 ano). Além disso, pacientes com problemas psicossomáticos e que fazem uso abusivo de drogas, álcool e tabagistas crônicos.

- Pacientes que por algum motivo tenham abandonado o tratamento ou tenham deixado de comparecer aos retornos periódicos agendados de forma usual.

- Pacientes que tenham optado por não participar da pesquisa.

Inicialmente foi avaliado se houve algum caso de perda dos 25 implantes instalados. Em seguida, as próteses sobre implante foram removidas para aferição do índice de estabilidade dos implantes através do Osstell® (Mentor, Gotenberg, Suécia) (Fig 1). Com este dispositivo, um transdutor é parafusado a um implante, ou componente protético (Fig 2). O transdutor, o qual inclui dois elementos piezo-cerâmicos, é feito vibrar

através da excitação de um dos elementos, com uma onda sinusoidal que varia em frequência de 5 a 15 kHz com uma amplitude de pico de 1,0. O segundo elemento mede a resposta do feixe, e o sinal gerado é amplificado e comparado com a freqüência do sinal original do Osstell. Valores da análise de frequência de ressonância (RFA) são representados por uma unidade quantitativa chamado o quociente estabilidade do implante (ISQ), que varia de 1 a 100. Um alto valor de ISQ indica alta estabilidade, enquanto um valor baixo indica estabilidade baixa do implante.

O transdutor *Smartpeg* foi instalado no mini pilar e o aparelho era aproximado sem que fosse tocado no transdutor, tendo sido coletados 2 valores, um pela vestibular e outro pela mesial. O teste sempre foi realizado pelo mesmo operador e era repetido para que pudesse confirmar os valores (Fig 3). Após isto, os dados foram tabulados e foi obtido um valor médio de ISQ por implante (Tabela) 1.

Ao término da aferição do quociente de estabilidade, radiografias periapicais digitais foram realizadas através do aparelho de raio X intrabucal digital, da marca Heliodent Vario, SIRONA, Bensheim, Alemanha (Fig 4). Para todas as tomadas periapicais o Sensor Sidexis de tecnologia CCD, sensor universal: superfície ativa de 20X30 mm, e pixel de 19,5 µm (Sirona Dental, Bensheim, Alemanha) Nestas radiografias foram avaliadas a presença de áreas radiolúcidas periimplantares e a relação entre a plataforma do implante e o nível ósseo do rebordo alveolar.

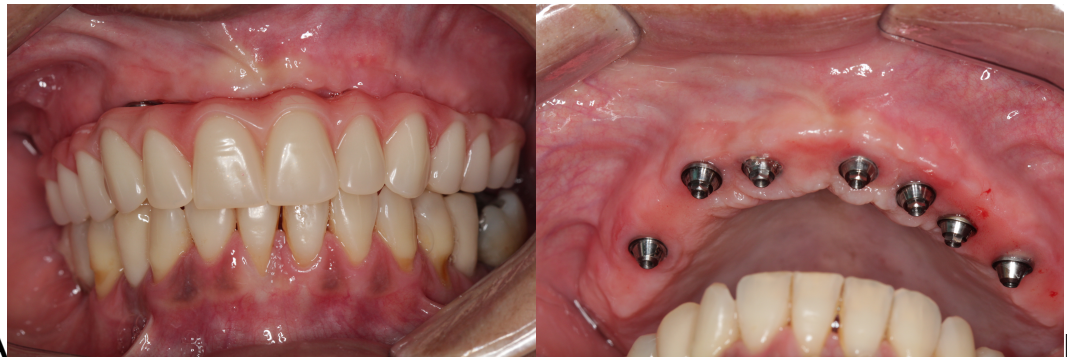

A B

Fig 1 Aspecto após a remoção da prótese.

A B

Fig 2 Análise de frequência de ressonância através do transdutor *smartpeg*.

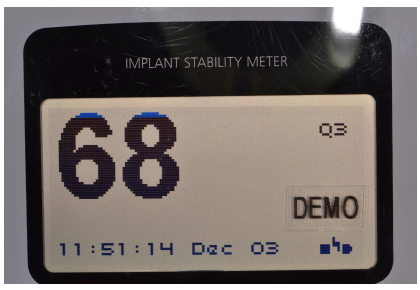

Fig 3 Aparelho Ostell

Fig 4 Radiografias periapicais evidenciando ausência de área radiolúcida em torno do implante, e manutenção óssea periimplantar nas áreas enxertadas.

(Tabela 1) Valores médios em ISQ por implante.

	Grupo Autógeno	**Grupo Xenógeno**
	48.5	69
	49	63.5
	57	69
	55	68.5
	51	72
Média ISQ por implante	48.5	73
	51	66.5
	75	70
	66	70
	69.5	63.5
	47.5	68
	59.5	69
	58	
Média do coeficiente de estabilidade	56.38± 2.469, n=13	68.33±0.8905, n=12

Resultados

Foram avaliados 5 pacientes, sendo 3 do sexo feminino e 2 do sexo masculino com idade variando de 47 a 73 anos, com media de 57 anos. Um total de 25 implantes foram instalados, sendo 13 implantes em osso autógeno e 12 em osso xenógeno. Não houve nenhuma perda de implantes nos casos avaliados. Ao exame clínico, não foi verificada mobilidade em nenhum dos implantes, dor ou sensibilidade à percussão. Em nenhum caso foi verificado quadro infeccioso ou radiolucidez periimplantar, bem como nível ósseo em relação a plataforma do implante se manteve estável durante o período em que os pacientes foram monitorados. Pode se então afirmar que houve uma taxa de sucesso de 100% até o final desta pesquisa.

Durante a análise de frequência de ressonância, observou-se que para os sítios enxertados com osso autógeno (n=13) os implantes obtiveram uma média de 56,38 ISQ ± 2,46, e para osso xenógeno (n=12) uma média de 68,33 ± 0,89. Levando em consideração a análise de frequência de ressonância, podemos dizer que o grupo dos implantes instalados em osso xenógeno aparentavam estar mais estáveis. Para analisar estatisticamente se houve diferença entre os grupos foi utilizado o teste *t* não pareado. O resultado do quociente de estabilidade dos implantes apresentou diferença estatisticamente significante entre os dois grupos, (p=0,0002) onde os implantes instalados em osso xenógeno apresentaram um índice de quociente de estabilidade superior aquele obtido para os implantes instalados em osso autógeno (Gráfico 1).

(Gráfico 1) Gráfico representando a média do ISQ comparando estabilidade dos implantes instalados em osso xenógeno e osso autógeno.

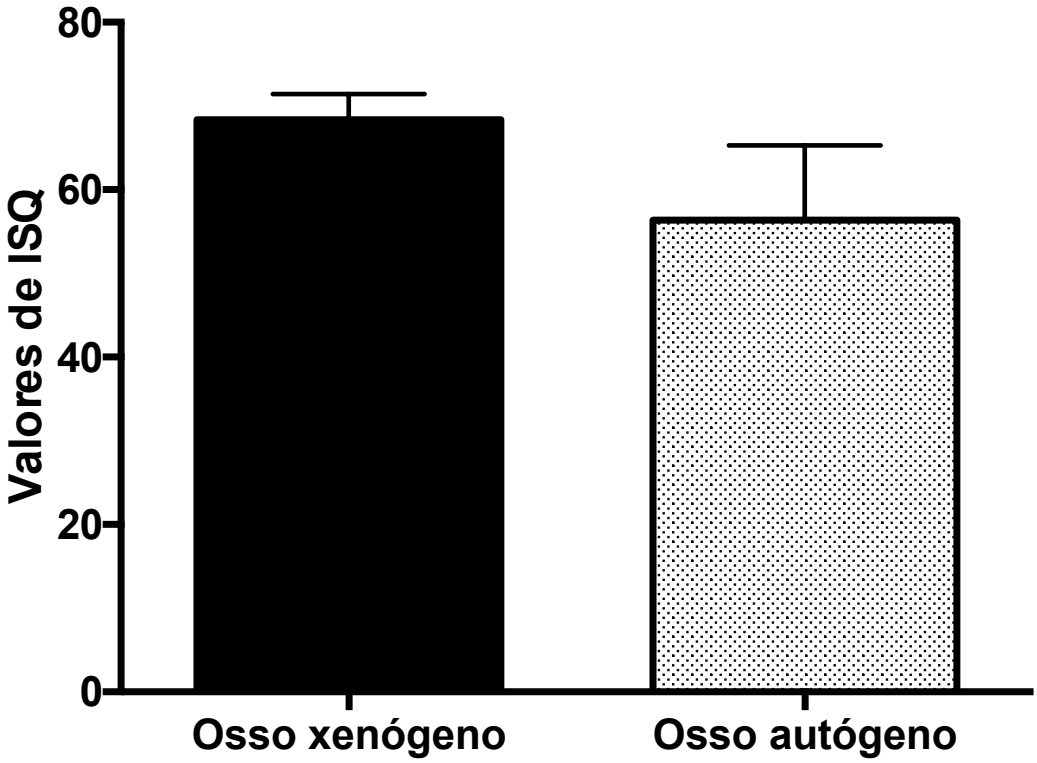

Discussão

Desde quando a implantodontia começou a fazer um papel importante na reabilitação oral, diversas técnicas vem se desenvolvendo na tentativa de restabelecer a condição óssea favorável e viável para que os resultados estéticos e funcionais sejam alcançados. É indiscutível que o osso autógeno por conta de suas propriedades biológicas é considerado a primeira escolha nas reconstruções e defendido como padrão ouro. Por outro lado, limitações relacionadas a quantidade e morbidade influenciaram o desenvolvimento de materiais substitutos ao osso autógeno, mas nem sempre esses materiais ofereceram resultados satisfatórios.[9]

A taxa de sucesso de implantes instalados em áreas enxertadas com bloco de osso autógeno chega a 91% podendo variar de acordo com o tipo de implante e comprimento.[10] Durante uma análise sistemática entre 1980 e 2005 na qual o objetivo era avaliar na literatura qual a técnica dentre as diferentes abordagens cirúrgica é a mais bem sucedida para fornecer estrutura óssea necessária para se instalar o implante dentário, e que este implante tenha sobrevivência a longo prazo. Dentre elas se destacou a técnica de enxerto com osso xenógeno isolado com uma taxa de sucesso de 95,6% para implantes instalados nessas regiões com um acompanhamento clínico de cinco anos.[11] Além do conhecimento da previsibilidade da técnica escolhida, outro fator importante de se entender é o que pode influenciar na estabilidade dos implantes, e além disso, se a escolha de um determinado material pode ou não otimizar os resultados. Muito importante também é saber quantificar e conhecer meios para isso.

A análise do índice de estabilidade dos implantes instalados em áreas com distintos materiais foi comparada entre o fosfato de cálcio bifásico(BCP) e osso bovino desproteinado (DBB) para o aumento do assoalho do seio maxilar após 3 anos de carga funcional o índice de sucesso dos implantes foram verificados juntamente com a análise de frequência de ressonância. A taxa de sobrevivência dos implantes nos dois distintos ma-

teriais foi de 96,8%. Foram analisados num total de 52 implantes, onde 19 foram instalados em (BCP), 18 em (DBB) e 15 em osso nativo. As médias dos valores encontrados em (BCP) foi de 68.5 ISQ; 70.4 ISQ em (DBB) e 64.2 ISQ em osso nativo, onde houve diferença estatística significante entre osso nativo versus (DBB E BCP) (p=.008).[12] Estes resultados justifica a similaridade relacionada ao presente estudo, significando coerência com a literatura presente.

Ao contrário dos resultados encontrados anteriormente, durante a análise sistemática de trabalhos conduzidos de 1990 a 2001 onde comparam a taxa de sobrevivência de implantes instalados em áreas regeneradas com implantes instalados em osso nativo. Os resultados colhidos foram após 12 meses do carregamento protético e acompanhamento de até cinco anos de função foram os seguintes: a taxa de sucesso encontrada nos implantes instalado em osso regenerado variou entre 79% a 100%. A maioria dos trabalhos descreve a taxa de sucesso mais de 90% no primeiro ano de função. Estatisticamente não foram encontradas diferenças entre a taxa de sucesso de implantes instalados em áreas regeneradas e implantes instalados convencionalmente em áreas não regeneradas.[13] Existe na literatura uma vasta quantidade de trabalhos mostrando resultados excelentes tanto na manutenção estabilidade dos implantes quanto no índice de sucesso de implantes instalados em áreas reconstruídas, em particularmente em osso xenógeno. Alguns relatam até índice elevado de estabilidade dos implantes nesse tipo de osso, até maior quando comparado ao osso autógeno. Especificamente não temos uma razão científica encontrada nos trabalhos publicados e também o que pode ter influenciado o resultado desta pesquisa. O que se sabe é que o osso xenógeno possui uma grande quantidade de matriz mineral inorgânica e um longo tempo de reabsorção além de o volume ósseo enxertado permanecer com a característica dimensional estável após longos períodos.

É de conhecimento que o efeito da integração do osso xenógeno com o osso recém formado pode resultar em um efeito positivo nas propriedades biomecânicas do osso.[14]

Conclusão

Implantes instalados em áreas reconstruídas com osso xenógeno de origem bovina, apresentou melhores resultados em relação ao coeficiente de estabilidade dos implantes, onde a média de ISQ variou de 56,38± 2,469 para osso autógeno e 68,33 ± 0,89 para osso xenógeno. A durante o período de avaliação, não foram observadas alterações radiográficas nos implantes em função, bem como a presença de áreas radiolúcidas ou alteração do nível ósseo em relação a plataforma do implante. Conclui se que o índice de sucesso de implantes instalados em áreas enxertadas teve uma taxa de sucesso de 100%.

Referências

1. Lin GH, Chan HL, Wang HL. The effects of currently available surgical and restorative interventions on reducing midfacial mucosal recession of immediately placed single-tooth implants: a systematic review. J Periodontol 2014;85:92-102.

2. Levin L, Sadet P, Grossmann Y. A retrospective evaluation of 1,387 single-tooth implants: a 6-year follow-up. J Periodontol 2006;77:2080–2083.

3. Artzi Z, Nemcovsky CE, Dayan D. Bovine-HA spongiosa blocks and immediate implant placement in sinus augmentation procedures. Histopathological and histomorphometric observations on different histological stainings in 10 consecutive patients.Clin Oral Implants Res 2002;13:420-427.

4. Tawil G, Mawla M. Sinus floor elevation using a bovine bone mineral (Bio-Oss) with or without the concomitant use of a bilayered collagen barrier (Bio-Gide): a clinical report of immediate and delayed implant placement. Int J Oral Maxillofac Implants 2001;16:713–721.

5. Torricelli P, Fini M, Giavaresi G, Rimondini L, Giardino R. Characterization of bone defect repair in young and aged rat femur induced by xenogenic demineralized bone matrix. J Periodontol 2002;73:1003–1009.

6. Leite FR, Ramalho LT. Bone regeneration after demineralized bone matrix and castor oil (*Ricinus communis*) polyurethane implantation. J Appl Oral Sci 2008;16:122–126.

7. Bigham AS, Dehghani SN, Shafiei Z, Torabi Nezhad S. Xenogenic demineralized bone matrix and fresh autogenous cortical bone effects on experimental bone healing: radiological, histopathological and biomechanical evaluation. J Orthop Traumatol 2008;9:73–80.

8. Bigham AS, Dehghani SN, Shafiei Z, Torabi Nezhad S. Experimental bone defect healing with xenogenic demineralized bone matrix and bovine fetal growth plate as a new xenograft: radiological, histopathological and biomechanical evaluation. Cell Tissue Bank 2009;10:33–41.

9. De Stavola L, Tunkel J. Results of vertical bone augmentation with autogenous bone block grafts and the tunnel technique: A clinical prospective study of 10 consecutively treated patients. Int J Periodontics Restorative Dent. 2013;33:651-659.

10. Keller EE, Tolman DE, Eckert S. Surgical-prosthodontic reconstruction of advanced maxillary bone compromise with autogenous onlay block bone grafts and osseointegrated endosseous implants: a 12-year study of 32 consecutive patients.Int J Oral Maxillofac Implants 1999;14:197-209.

11. Aghaloo TL, Moy PK.Which hard tissue augmentation techniques are the most sucessful in furnishing bony support for implant placement?. Int J Oral Maxillofac Implants 2007;22:49-70.

12. Lindgren C, Mordenfeld A, Johanson CB, Hallman M. A 3-year clinical follow-up of implants placed in two different biomaterials used for sinus augmentation.Int J Oral Maxillofac Implants 2012;27:1151-1162.

13. Hammerle CH, Jung RE, Feloutzis A. A systematic review of the survival of implants in

bone sites augmented with barrier membranes (guided bone regeneration) in partially edentulous patients. J Clin Periodontol 2002;29:226–231.

14. Hallman M, Sennerby L, Zetterqvist L, Lundgren S. A 3-year prospective follow-up study of implant-supported fixed prosthesis in patients subjected to maxillary sinus floor augmentation with a 80:20 mixture of deproteinized bovine bone and autogenous bone clinical, radiographic and resonance frequency analysis. Int J Oral Maxillofac Surg 2005;34:273–280.

6 Referências

1. Adell R, Lekholm U, Rockler B, Brånemark PI. A 15-year study of osseointegrated implants in the treatment of the edentulous jaw. Int J Oral Surg. 1981;10(6):387-416.

2. Aghaloo TL, Moy PK.Wich hard tissue augmentation techniques are the most sucessful in furnishing bony support for implant placement? Int J Oral Maxillofac implants. 2007;22:49-70.

3. Albrektsson T. Direct bone anchorage of dental implants. J Prosthet Dent. 1983; 50(2):255-61.

4. Araújo MG, Sonohara M, Hayacibara R, Cardaropoli G, Lindhe J. Lateral ridge augmentation by the use of grafts comprised of autologous bone or a biomaterial. An experiment in the dog. J Clin Periodontol. 2002;29(12):1122-31.

5. Artzi Z, Nemcovsky CE, Dayan D. Bovine-HA spongiosa blocks and immediate implant placement in sinus augmentation procedures. Histopathological and histomorphometric observations on different histological stainings in 10 consecutive patients. Clin Oral Implants Res. 2002;13:(4):420-7.

6. Bauer TW, Muschler GF. Bone graft materials. An overview of the basic science. Clin Orthop Relat Res. 2000;(371):10-27.

7. Barewal RM, Oates TW, Meredith N, Cochran DL. Resonance frequency measurement of implant stability in vivo on implants with a sandblasted and acid-etched surface. Int J Oral Maxillofac Implants. 2003;18(5):641-51.

8. Betti LV, Bramante CM, Cestari TM, Granjeiro JM, Garcia RB, de Moraes IG, et al. Repair of rabbit fêmur defects with organic bovine bone cancellous block or cortical granules.Int J Oral Maxillofac Implants. 2011;26:(6)1167-75.

9. Buser D, Mericske-Stern R, Bernard JP, Behneke A, Behneke N, Hirt HP, et al. Long-term evaluation of non-submerged ITI implants. Part 1: 8-year life table analysis of a prospective multi-center study with 2359 implants.Clin Oral Implants Res.1997;8(3):161-72.

10. Braddock M, Houston P, Campbell C, Ashcroft P. Born again bone: tissue engineering for bone repair. News Physiol Sci. 2001;16:208–13.

11. Brånemark PI, Adell R, Breine U, Hansson BO, Lindström J, Ohlsson A. Intraosseous anchorage of dental prostheses:I. Experimental studies. Scand J Plast Reconstr Surg. 1969;3(2): 81-100.

12. Cirano FR, Togashi AY, Lima LAPA, Pustiglioni FE. Uso da BMP-2 e 7 na promoção da osseointegração às superfícies dos implantes de titânio**.** Rev Inst Ciênc Saúde. 2007;25(4)443-8.

13. Concannon MJ, Boschert MT, Puckett CL. Bone induction using demineralized bone in the rabbit femur: a long-term study. Plast Reconstr Surg. 1997;99(7)1983-8.

14. Cherbo E. Regeneração óssea guiada na implantodontia [monografia]. Piracicaba: Faculdade de Odontologia de Piracicaba da UNICAMP; 1997.

15. Cho IH, Lee YI, Kim YM. A comparative study on the accuracy of the devices for measuring the implant stability. J Adv Prosthodont. 2009;1(3):124-8.

16. Damien CJ, Parsons JR, Prewett AB, Huismans F, Shors EC, Holmes RE. Effect of demineralized bone matrix on bone growth within a porous HA material: a histologic and histometric study. J Biomater Appl. 1995;9(3):275-88.

17. Degidi M, Perrotti V, Piattelli A, Iezzi G. Mineralized bone-implant contact and implant stability quotient in 16 human implants retrieved after early healing periods: a histologic and histomorphometric evaluation. Int J Oral Maxillofac Implants. 2010;25(1):45-8.

18. DeLise AM, Fischer L, Tuan RS. Cellular interactions and signaling in cartilage development. Osteoarthritis Cartilage. 2000;8(5):309–34.

19. De Smet E, Jaecques S, Vandamme K, Vander Sloten J, Naert I. Positive effect of early loading on implant stability in the bi-cortical guinea-pig model. Clin Oral Implants Res. 2005;16(4):402-7.

20. De Stavola L, Tunkel J. Results of vertical bone augmentation with autogenous bone block grafts and the tunnel technique: a clinical prospective study of 10 consecutively treated patients. Int J Periodontics Restorative Dent. 2013;33(5):651-9.

21. Ducy P, Zhang R, Geoffroy V, Ridall AL, Karsenty G. Osf2/ Cbfa1: a transcriptional activator of osteoblast differentiation. Cell. 1997;89(5): 747–54.

22. Esposito M, Grusovin MG, Felice P, Karatzopoulos G, Worthington HV, Coulthard P. The efficacy of horizontal and vertical bone augmentation procedures for dental implants: a Cochrane systematic review. Eur J Oral Implantol. 2009;2(3):167-84

23. Fonseca RJ, Saunders WB. Oral and maxillofacial trauma. 1997;2: 652.

24. Fontana F, Rocchietta I, Dellavia C, Nevins M, Simion M. Biocompatibility and manageability of a new fixable bone graft for the treatment of localized bone defects: preliminary study in a dog model. Int J Periodontics Restorative Dent. 2008;28(6):601-7.

25. Gerstenfeld LC, Cullinane DM, Barnes GL, Graves DT, Einhorn TA. Fracture healing as a post-natal developmental process: molecular, spatial, and temporal aspects of its regulation. J Cell Biochem. 2003;88(5):873–84.

26. Goldberg VM, Stevenson S. Natural history of autografts and allografts. Clin

Orthop Relat Res. 1987;(225):7–16.

27. Gosain AK. Hydroxyapatite cement paste cranioplasty for the treatment of temporal hollowing after cranial vault remodeling in a growing child. J Craniofac Surg. 1997;8(6)506-11.

28. Glauser R, Sennerby L, Meredith N, Rée A, Lundgren A, Gottlow J, et al. Resonance frequency analysis of implants subjected to immediate or early functional occlusal loading. Successful vs. failing implants. Clin Oral Implants Res. 2004;15(4):428-34.

29. Grossi JRA. Presença de proteínas BMP2, BMPR1B, CD 34 e CD45 e sua influência no reparo ósseo tratados com plasma rico em plaquetas (PRP). Estudo histológico, histomorfométrico, imunoistoquímico em calvária de coelhos.[dissertação]. Curitiba:Universidade Positivo; 2011.

30. Gutierres M, Lopes MA, Hussain NS, Cabral AT, Almeida L, Santos JD. Substitutos ósseos: conceitos gerais e estado atual. Arq Med. 2006;19(4):153-62.

31. Han J, Lulic M, Lang NP. Factors influencing resonance frequency analysis assessed by Osstell mentor during implant tissue integration: II. Implant surface modifications and implant diameter. Clin Oral Implants Res. 2010;21(6):605-11.

32. Hench LL, Polak JM. Third-generation biomedical materials. Science. 2002;295(5557):1014–7.

33. Huang HM, Lee SY, Yeh CY, Lin CT. Resonance frequency assessment of dental implant stability with various bone qualities: a numerical approach. Clin Oral Implants Res. 2002;13(1):65-74.

34. Johansson P, Strid KG. Assessment of bone quality from cutting resistance during implant surgery. Int J Oral Maxillofac Implants. 1994;9:279-88.

35. Kasemo B. Biocompatibility of titanium implants: surface science aspects. J Prosthet Dent. 1983;49(6):832-7.

36. Ledermann PD, Schenk RK, Buser D. Long-lasting osseointegration of immediately loaded, bar-connected TPS screws after 12 years of function: a histologic case report of a 95 year old patient. Int J Periodontics Restorative Dent. 1998;18(6):552-63.

37. Lekholm U, Gunne J, Henry P, Higuchi K, Lindén U, Bergström C, et al. Survival of the Brånemark implant in partially edentulous jaws: a 10-year prospective multicenter study. Int J Oral Maxillofac Implants. 1999;14(5):639-45.

38. Levin L, Sadet P, Grossmann Y. A retrospective evaluation of 1,387 single-tooth implants: a 6-year follow-up. J Periodontol. 2006;77(12):2080–3.

39. Levine JP, Bradley J, Turk AE, Ricci JL, Benedict JJ, Steiner G, et al. Bone morphogenetic protein promotes vascularization and osteoinduction in preformed

hydroxyapatite in the rabbit. Ann Plast Surg.1997;39(2):158-68.

40. Lin GH, Chan HL, Wang HL. Effects of currently available surgical and restorative interventions on reducing midfacial mucosal recession of immediately placed single-tooth Implants: a systematic review. J Periodontol. 2014.85(1):92-102.

41. Lynch SE, Genco RJ, Marx RE. Tissue engineering: applications in maxillofacial surgery and periodontics. Illinois: Quintessência Books.1999:297.

42. Mainard L. Substituts osseox em 2001: Monographie Editée par GESTO (Association pour L'etude des Greffes et substitutes Tissulaires en Orthopédie) sous la direction de Dr. Mainard , Edition Romillat .2001.

43. Marković A, Colić S, Drazić R, Gacić B, Todorović A, Stajcić Z. Resonance frequency analysis as a reliable criterion for early loading of sandblasted/acid-etched active surface implants placed by the osteotome sinus floor elevation technique. Int J Oral Maxillofac Implants. 2011;26(4):718-24.

44. Meredith N. Assessment of implant stability as a prognostic determinant. Int J Prosthodont. 1998;11(5):491-501.

45. Misch CE, Dietsh F. Bone-grafting materials in implant dentistry. Implant Dent.1993;2(3):158-67.

46. Morone MA, Boden SD. Experimental pósterolateral lumbar spinal fusion with a demineralized bone matrix gel. Spine (Phila Pa 1976).1998;23(2):159-67.

47. Nimni ME. Polypeptide growth factors: targeted delivery systems. Biomaterials.1997;18(18):1201-25.

48. Olivé J, Aparicio C. Periotest method as a measure of osseointegrated oral implant stability. Int J Oral Maxillofac Implants. 1990;5(4):390-400.

49. O'Sullivan D, Sennerby L, Jagger D, Meredith N. A comparison of two methods of enhancing implant primary stability. Clin Implant Dent Relat Res. 2004;6(1):48-57.

50. Okamoto T, Garcia Junior IR, Filho Magro O, Sforti SC. Implante de osso anorgânico em cavidade óssea: estudo histológico em ratos. Rev Odontol Unesp**.** 1994;23(2):213-9.

51. Oliveira RC, De Sicca CM, Silva TL, Cestari TM, Oliveira DT, Buzalaf MAR, et al. Efeito da temperatura de desproteinização no preparo de osso cortical bovino microgranular: avaliação microscópica e bioquímica da resposta celular em subcutâneo de ratos. Rev Fac Odontol Bauru. 1999;7(3/4):85-93.

52. Park JH, Lim YJ, Kim MJ, Kwon HB. The effect of various thread designs on the initial stability of taper implants. J Adv Prosthodont. 2009;1(1):19-25.

53. Park C, Lim JH, Cho IH, Lim HS. A study of the measurement of the implant stability using resonance frequency analysis. J Korean Acad Prosthodont 2003;41:181-206.

54. Quesada-García MP, Prados-Sánchez E, Olmedo-Gaya MV, Muñoz-Soto E, González Rodriguez MP, Vallecillo-Capilla M. Measurement of dental implant stability by resonance frequency analysis: a review of the literature. Med Oral Patol Oral Cir Bucal. 2009;14(10):538-46.

55. Raghavendra S, Wood MC, Taylor TD. Early wound healing around endosseous implants: a review of the literature. Int J Oral Maxillofac Implants. 2005;20(3):425-31.

56. Rodriguez Sanchez MP, Marzola C, Taga R. Avaliação Microscópica em ratos wistar albinos de implantes de matriz de osso bovino liofilizado “biograft”+ proteína morfogenética+ membrana reabsorvíVel de osso bovino liofilizado “dentoflex”. Rev Bras Cirurg Implant. 2000;7(27):32-40.

57. Salomão M. Bone Heal. Barreira regenerativa**:** Regeneração óssea após exodontia. Informativo impresso distribuído pela Abott. 2011.

58. Service RF. Tissue engineers build new bone. Science. 2000;289(5484):1498-500.

59. Schnitman PA, Wohrle PS, Rubenstein JE. Immediate fixed interim prostheses supported by two-stage threaded implants: methodology and results. J Oral Implantol.1990;16(2):96-105.

60. Sciadini MF, Dawson JM, Johnson KD. Evaluation of bovine-derived bone protein with a natural coral carrier as a bone-graft substitute in a canine segmental defect model. J Orthop Res. 1997;15(6):844-57.

61. Shibli JA**.** Forum Clínico. Biomateriais: substitutos de osso: de onde viemos, onde estamos, para onde vamos? Rev PerioNews. 2011;5(4).340-344

62. Sjöström M, Lundgren S, Nilson H, Sennerby L. Monitoring of implant stability in grafted bone using resonance frequency analysis. A clinical study from implant placement to 6 months of loading. Int J Oral Maxillofac Surg. 2005;34(1):45-51.

63. Stephan EB, Jiang D, Lynch S, Bush P, Dziak R. Anorganic bovine bone supports osteoblastic cell attachment and proliferation. J Periodont.1999;70(4):364-9.

64. Tanaka R, Yamazaki JS, Sendyk WR, Teixeira VP, França CM. Incorporação dos enxertos ósseos em bloco: processo biológico e considerações relevantes. ConScientiae Saúde. 2008;7(3) 323-7.

65. Tawil G, Mawla M. Sinus floor elevation using a bovine bone mineral (Bio-Oss) with or without the concomitant use of a bilayered collagen barrier (Bio-Gide): a clinical report of immediate and delayed implant placement. Int J Oral Maxillofac Implants. 2001;16(5):713–21.

66. Truhlar RS, Morris HF, Ochi S. Stability of the bone-implant complex. Results of longitudinal testing to 60 months with the Periotest device on endosseous dental implants. Ann Periodontol. 2000;5(1):42-55.

67. Yukna RA, Callan DP, Krauser JT, Evans GH, Aichelmann-Reidy ME, Moore K, et al. Multi-center clinical evaluation of combination anorganic bovine-derived hidroxyapatite matrix (ABM)/cell binding peptide (P-15) as a bone replacement graft material in human periodontal osseus defects. 6-month results. J Periodont.1998;69(6):655- 63.

68. Watzinger F, Luksch J, Millesi W, Schopper C, Neugebauer J, Moser D, et al. Guided bone regeneration with titanium membranes: a clinical study. Br J Oral Maxillofac Surg.2000;38(4):312-5.

7 Apêndice
Artigo científico 2

Artigo científico elaborado segundo as normas da revista de Cirurgia e Traumatologia Buco-maxilo-facial (BrJOMS) *Brazilian journal of oral and maxillofacial surgery.*

Utilização do sistema piezoelétrico em cirurgias bucais: indicações, vantagens e desvantagens.

Marcos Antonio lima de Carvalho[I]
Leandro Klüppel[II]

I- Especialista em Implantodontia, aluno do curso de mestrado em Implantodontia do Instituto Latino Americano de Pesquisa e Ensino Odontológico- ILAPEO- Curitiba, Paraná, Brasil.

II- PhD em Cirurgia e Traumatologia Buco-Maxilo-Facial (Unicamp), Professor do Curso de Mestrado em Implantodontia, Instituto Latino Americano de Pesquisa e Ensino Odontológico- ILAPEO- Curitiba, Paraná, Brasil.

Resumo: A ostectomia é uma manobra cirúrgica fundamental que pode afetar a reparação tecidual de modo a aumentar a morbidade do procedimento. O tipo de equipamento e/ou instrumental utilizado para a ostectomia pode influenciar diretamente no reparo ósseo. O objetivo deste trabalho foi realizar uma revisão bibliográfica a respeito da utilização do sistema piezoelátrico em cirurgias orais e maxilofaciais, avaliando as suas indicações, vantagens e desvantagens.

Unitermos: Piezocirurgia; Cirurgia; Implantes dentários.

PIEZOELECTRIC SYSTEM IN ORAL SURGERY: INDICATIONS, ADVANTAGES AND DISADVANTAGES.

Abstract: Ostectomy is a surgical maneuver that can affect tissue repair, increasing the overall morbidity of the procedure. The type of equipment or surgical armamentarium can directly influence bone repair. The aim of this study is to perform a literature review concerning the use of piezoelectric technology in oral and maxillofacial surgical procedures, evaluating its indications, advantages and disadvantages.

KeyWords: Piezosurgery; surgery

Introdução

A utilização de instrumentos ultrassônicos na odontologia vem sendo descrita desde a metade do século passado; entretanto na área da cirurgia oral, a utilização destes dispositivos começa a ser descrita na década de 1980, com o uso clínico do ultra-som em cirurgias ósseas[1]. Contudo, apenas no final da década de 1990, começam a surgir trabalhos com a utilização de instrumentos ultra-sônicos, como substitutos aos instrumentos rotatórios, na cirurgia oral e maxilofacial, surgindo no mercado um novo dispositivo ultrassônico baseado no efeito piezoelétrico reverso, iniciando-se assim um novo conceito chamado de Piezocirurgia, com o objetivo de proporcionar cirurgias ósseas com maior segurança para os tecidos moles e precisão nas osteotomias além de um excelente reparo tecidual. [2-4]

O interesse pela piezocirurgia tem nos últimos anos, aumentado exponencialmente, principalmente pelas vantagens propostas pelos fabricantes dos equipamentos e conseqüentemente a literatura tem relatado cada vez mais a suas utilizações nas mais diversas áreas, como por exemplo, o uso em cirurgias otorrinolaringológicas, na correção de defeitos estéticos ou funcionais [5-6], na cirurgia de cabeça e pescoço para a remoção de tumores [7-8], na cirurgia crânio e bucomaxilofacial, em substituição aos instrumentos convencionais rotatórios para a realização de osteotomias e ostectomias. [9-13]

Dentro da cirurgia oral e maxilofacial, o dispositivo piezoelétrico tem sido utilizado para os mais diversos procedimentos, como por exemplo, na remoção de elementos dentais inclusos e ou impactados, exérese de lesões em tecido ósseo próximas a estruturas nobres[14-15]. Outra forma de utilização consiste na confecção de osteotomias para a realização de distração osteogênica com a finalidade de tratamento deformidades maxilomandibulares e alvéolodentárias, onde o dispositivo tem demonstrado bons resultados quanto à simplificação da técnica cirúrgica, reduzindo a incidência de complicações transoperatórias. [13, 16] Na área da Implantodontia, esta técnica pode ser indicada para procedimentos para levantamento do seio maxilar, remoção de enxerto ósseo ou mesmo para confecção do leito onde será instalado o implante osteointegrado.

O dispositivo piezoelétrico consiste em um equipamento composto por uma peça de mão com vários tipos de pontas de trabalho, a qual é conectada a uma fonte eletrônica central que converte a corrente elétrica em ondas que emitem vibrações ultrassônicas a uma freqüência de 25 e 30kHz, com oscilação (amplitude) de 60 a 210 micrômetros e potência de até 50 W, de acordo com a densidade do tecido a ser incisado, o equipamento ainda possui uma bomba peristáltica responsável pelo fluxo do liquido de resfriamento, o que permitiria um corte seletivo apenas em estruturas mineralizadas, sem danificar tecidos moles. [5,7,17]

Entretanto, existem dúvidas na utilização do sistema piezoelétrico em cirurgia bucais, sendo assim, o trabalho tem como objetivo apresentar uma revisão de literatura sobre indicações, vantagens e desvantagens desta técnica.

Material e Métodos

Este trabalho científico é uma revisão crítica da literatura, sendo que os artigos foram selecionados pelos autores na base de dados em literatura médica e odontológica internacional MEDLINE.

Foram incluídos artigos científicos que apresentavam séries de casos, bem como estudos randomizados envolvendo animais e seres humanos. Eventualmente, artigos científicos do tipo nota técnica foram incluídos quando os autores julgaram pertinente.

Como estratégia de busca, foram avaliados artigos publicados na língua inglesa ou francesa até o mês de outubro do ano de 2012, empregando os termos listados abaixo:

1) Piezoelectric surgery (or ultrassonic system) and bone surgery

2) Piezoelectric surgery (or ultrassonic system) and dental implants

3) Piezoelectric surgery (or ultrassonic system) and bone grafts

4) Piezoelectric surgery (or ultrassonic system) and bone healing

5) Piezoelectric surgery (or ultrassonic system) and maxillofacial

A seleção dos estudos procedeu-se de acordo com a sequencia a seguir:

1) Avaliação dos títulos dos artigos identificados através da aplicação das estratégias de busca; 2) Avaliação dos resumos; 3) Leitura integral dos artigos cujos resumos sugeriam o preenchimento dos critérios de inclusão.

No ano de 1880 os irmãos Curie, em seus trabalhos, observaram que certos materiais (quartzo, turmalina, topázio), quando submetidos a estresse mecânico produziam cargas elétricas em sua superfície, a este fenômeno deram o nome de piezoeletricidade, do grego (piezo = pressão), anos mais tarde Gabriel Lippmann descobre um efeito inverso, onde observa, que quando induzido um campo elétrico nestes materiais, estes reagem produzindo deformações mecânicas, efeito este denominado piezoelétrico inverso/reverso. [18]

Desde então o efeito piezoelétrico vem sendo aplicado nas mais diversas áreas técnicas, tais como na comunicação e controles (rádios, celulares, televisões, radares automotivos, entre outros), na indústria (transdutores, sensores, bombas, motores, lavadores ultrassônicos), na área médica os equipamentos ultrassônicos que emitem ondas

mecânicas inaudíveis e biologicamente inofensivas, esse simples fenômeno de agitação, induz uma desorganização e fragmentação de todas as interfaces entre corpos de natureza diferente, as vibrações ultrassônicas permitem a clivagem de interfaces sólido-sólido (por diferencial de vibração) e de interfaces sólido-líquido (por cavitação), as aplicações médicas dessas propriedades são inúmeras, desde a fragmentação de tártaro dentário e cálculos renais a utilização para confecção de cortes em tecidos ósseos (piezocirurgia), além de ser também utilizada na área de diagnóstico médico não invasivo – ultrasonografia. [19-20]

O efeito da cavitação consiste em um fenômeno onde ocorrem micro-bolhas na presença de qualquer líquido, quando presente na interface sólido-líquido submetido a uma vibração sob freqüência intermediária, onde ocorre uma ruptura da coesão molecular nos líquidos e o aparecimento de zonas de depressão as quais se enchem com bolhas de vapor até o ponto que estas implodem. Este fenômeno é utilizado em várias aplicações, tais como os tanques de limpeza ultra-sônica, onde a implosão destas bolhas na superfície dos instrumentos permite a sua limpeza, na piezocirurgia este fenômeno acontece quando o spray do líquido de resfriamento entra em contato com a ponteira vibrando em uma freqüência intermediária. [20]

A utilização deste efeito dentro da área médica acontece em virtude da descoberta de que este possibilitaria nas cirurgias onde se faz necessária a realização de osteotomias e/ou estectomias, um corte seletivo do tecido ósseo (atuando apenas no tecido ósseo, preservando tecidos moles) e este vêm ganhando espaço frente ao uso de técnicas convencionais, instrumentos rotatórios e oscilatórios. Dentro da cirurgia bucomaxilofacial e Craniofacial as osteotomias, são corriqueiras, em virtude disto a piezocirurgia tem sido indicada para a execução de diversos procedimentos, onde podemos destacar a cirurgia ortognática com as osteotomias Le Fort I, associada ou não a expansões palatais e osteotomias sagitais dos ramos, osteotomias Le Fort III para o tratamento de pacientes sindrômicos, além da utilização na remoção de enxerto ósseo e outras osteotomias na região maxilofacial para o tratamento de patologias, onde se observa um menor poder de corte, principalmente quando comparado aos instrumentos de alto poder de corte (serras e brocas), aumentando dessa forma o tempo das osteotomias, porém quando analizado o tempo total de procedimento, não são observadas diferenças significativas, isso em virtude da ausência de injurias à tecidos moles (dura-máter, mucosa palatal e nervo alveolar inferior NAI), precisão nas osteotomias e uma melhor visualização do campo cirúrgico devido a manutenção do campo cirúrgico com sangramento diminuído. [9, 11] Alguns autores ainda relatam o uso da piezocirurgia assistida endoscopicamente para a realização da osteotomia vertical de ramo mandibular. [10]

Na cirurgia oral menor, principalmente em casos onde se faz necessária a remoção de elementos dentais impactados ou lesões próximas a estruturas nobres, como por exemplo, o nervo alveolar inferior (NAI), onde lesões são minimizadas e em alguns casos até ausentes, mesmo quando ocorre o contato direto do dispositivo com estas estruturas, reduzindo também o edema pós-operatório, pelo menor trauma cirúrgico. [12, 14, 15]

Outro uso da piezocirurgia pode ser na confecção de osteotomias para a realização de distração osteogênica com a finalidade de tratamento de deformidades craniofaciais, maxilomandibulares e alvéolo dentário, sejam elas congênitas ou adquiridas, onde o dispositivo tem demonstrado bons resultados quanto à simplificação da técnica cirúrgica, reduzindo a incidência de complicações transoperatórias, porém sugere-se que pode haver um risco aumentado de complicações pós-operatórias e pós-distração, como por exemplo, exposição do segmento transportado, desvio na direção da distração, deiscência e fenestrações, os autores sugerem que estas intercorrências possam estar associadas à forma do segmento gerado pela osteotomia, além da largura do gap formado entre este segmento e o osso basal, sugerindo a necessidade de cautela quanto ao uso da técnica na clínica diária. [13, 16]

Na presença de volume e densidade óssea adequada, a instalação de implantes osseointegráveis para a reabilitação protética possui uma alta taxa de sucesso, no entanto, muitas vezes se faz necessário a realização de procedimentos que visam recompor o arcabouço ósseo, para a instalação dos implantes, onde podemos destacar as mais diversas técnicas de enxertia óssea, sendo atualmente o padrão ouro, o uso de osso autógeno em blocos ou particulados para a reconstrução de defeitos, podendo este ser proveniente de áreas doadoras intra ou extra-orais. O uso da piezocirurgia pode ser considerada efetiva para estes procedimentos, criando osteotomias precisas, limpas, com boa visibilidade e segurança, com mínimo ou nenhum trauma para os tecidos moles, ao contrário da cirurgia convencional com uso de instrumentos rotatórios, além disso, produz menos vibrações, minimizando o estresse do paciente em procedimentos realizados sob anestesia local [21-22]. No que se dizem respeito ao osso coletado com o uso do dispositivo, estudos mostram viabilidade dos fragmentos analisados para o uso como material de autógeno de enxertia. [23-24] Além das técnicas de enxertia óssea, recentemente técnicas de expansões ósseas com o intuito de aumentar a espessura óssea e concomitantemente instalação de implantes vem sendo utilizadas como sucesso, obtendo expansões imediatas de até 9 milímetros. [25]

Na reabilitação protética com o uso de implantes osseointegráveis em região de maxila, esta muitas vezes, apresenta-se atrofiada na área posterior e a crista residual é insuficiente para servir como sitio de instalação de implante, o método mais eficaz para

resolver essa condição anatômica desfavorável consiste na elevação o assoalho do seio maxilar por meio de um enxerto ósseo para obter uma dimensão adequada “sinus lifting”. Esta técnica vem sendo utilizada com excelentes resultados desde os anos 1980 e desde então já sofreu diversas modificações, atualmente consiste em um acesso ao seio maxilar pela confecção de uma janela óssea na parede lateral do seio maxilar, usando uma versão modificada da técnica de Caldwell-Luc, esta abertura é realizada com instrumentos rotatórios, peça de mão cirúrgica (elétrica ou pneumática) e utilização de brocas (diamantadas ou carbide) e posteriormente elevação da membrana de Schneider com o uso de instrumentos manuais (curetas) para a inserção do enxerto, um fator importante é manter a membrana de Schneider intacta para que, uma vez levantada, torne-se o sítio receptor para o enxerto ósseo, estabilizando o material de enxerto durante o período de cicatrização. A principal complicação na utilização desta técnica consiste na possibilidade de uma perfuração acidental da membrana, seja ela durante a osteotomia ou com os elevadores manuais durante a separação desta, esta taxa de perfuração relatada pela literatura, varia de 14 a 56% com a utilização de instrumentos manuais e rotatórios. A utilização da piezocirurgia para a elevação do seio maxilar tem aumentado isto em virtude da proposta deste aparelho de apresentar um corte seletivo por tecidos duros, preservando os tecidos moles de possíveis lesões causadas por instrumentos rotatórios, conseqüentemente diminuindo o risco de perfuração da membrana durante os procedimentos, aumentando a visibilidade trans-operatória devido a um melhor controle no sangramento além de proporcionar um maior conforto operatório. [26-28]

Discussão:

A utilização da piezocirurgia vem sendo indicada nos mais diversos procedimento dentro da cirurgia oral e maxilofacial devido a uma série de vantagens proposta pelos fabricantes [3-7, 10,12-14, 16, 21-24,] e por ser ainda uma técnica relativamente nova, diversos questionamentos vêm sendo feito, sobre as reais vantagens sobre as técnicas convencionais que utilizam instrumentos rotatórios ou serras.

A utilização do dispositivo piezoelétrico tem sido associada a uma característica chamada de “corte seletivo”, onde a vibração ultra-sônica das ponteiras, atuariam de forma específica em tecidos mineralizados, através do efeito de cavitação causando a ruptura desta estrutura e consequentemente promovendo o corte deste [20].

Dentro das principais vantagens inerentes a técnica, a literatura tem confirmado a proposta dos fabricantes quanto a característica do equipamento em realizar cortes ósseos de forma precisa, proporcionando uma melhor visualização do campo operatório, com ausência de injurias à tecidos moles (dura-máter, mucosas e tecido nervoso), além

de uma diminuição do sangramento trans-operatório, com menor vibração, reduzindo desta forma o estresse do paciente em procedimentos sob anestesia local, quando comparados aos instrumentos convencionais. [9, 11, 13, 16, 21, 22, 26-28]

No que se refere ao trauma gerado e processo de reparo do tecido ósseo, um estudo em modelo animal demonstrou que o uso da piezocirurgia proporciona melhor reparo tecidual que os instrumentos rotatórios. [4] Além disso alguns autores [23-24] comprovam a viabilidade da utilização do osso coletado com o uso do dispositivo.

Outra vantagem relacionada ao uso da piezocirurgia está na realização de procedimentos próxima a estruturas nobres, como vasos e nervos, demonstrando excelentes resultados, minimizando lesões e em alguns casos até tornando-as ausentes, mesmo quando ocorre o contato direto do dispositivo com estas estruturas. [14-15] Quando utilizado em procedimentos de elevação do seio maxilar, onde se faz necessária a preservação da membrana de Schneider, melhores resultados tem se observado, principalmente pela diminuição do risco de perfuração desta. [26-28] Além de proporcionar uma redução do edema pós-operatório pelo menor trauma cirúrgico. [12]

Entretanto o fato do dispositivo piezoelétrico apresentar grande precisão de corte, a sua eficiência implica em um desgaste prematuro das pontas causando uma diminuição na velocidade de corte, alguns autores [20] sugerem nunca utilizar mais de 10 vezes cada ponta utrasônica, pois apesar do revestimento de nitreto de titânio ou diamante, as ponteiras desgastam rapidamente causando danos aos tecidos pelo aquecimento incontrolável e consideram por vezes o dispositivo ultrasônico menos eficiente quando comparado a instrumentos tradicionais (instrumentos rotatórios de alto poder de corte), principalmente quando submetido a procedimentos em estrutura óssea altamente densa, levando o profissional experiente muitas vezes a retardar alguns procedimetos que seriam normalmente mais rápidos utilizando a técnica convencional.

Conclusão:

Podemos concluir após a revisão da literatura que o sistema piezelétrico tem se demonstrado com uma técnica cirúrgica muito promissora, podendo ser indicada nas mais diversas áreas da cirurgia bucal. Este sistema proporciona osteotomias precisas, limpas e com mínimo de trauma para os tecidos moles, além de diminuição do sangramento transoperatório, quando comparado a cirurgia convencional com uso de instrumentos rotatórios, porém essa precisão está intimamente ligada ao desgaste acentuado das pontas ultrassônicas elevando o custo da utilização do sistema e aumentando o tempo em alguns procedimentos.

Referências:

1. Horton JE, Tarpley TM Jr, Jacoway JR. Clinical applications of ultrasonic instrumentation in the surgical removal of bone. Oral Surg Oral Med Oral Pathol.1981;51(3):236-42.

2. Torrella F, Pitarch J, Cabanes G, Anitua E. Ultrasonic ostectomy for the surgical approach of the maxillary sinus: a technical note. int J Oral Maxilllofac Implants. 1998;13(5):697-700.

3. Vercellotti T, De Paoli S, Nevins M. The piezoelectric bony window osteotomy and sinus membrane elevation: introduction of a new technique for simplification of the sinus augmentation procedure. Int J Periodontics Restorative Dent. 2001;21(6):561–7.

4. Vercellotti T, Nevins ML, Kim DM, Nevins M, Wada K, Schenk RK, et al. Osseous response following resective therapy with piezosurgery. Int J Periodontics Restorative Dent. 2005;25(6):543-49.

5. Salami A, Dellepiane M, Proto E, Mora R. Piezosurgery in otologic surgery: four years of experience. Otolaryngol Head Neck Surg. 2009;140(3):412-18.

6. Robiony M, Polini F, Costa F, Toro C, Politi M. Ultrasound piezoelectric vibrations to perform osteotomies in rhinoplasty. J Oral Maxillofac Surg. 2007;65(5):1035-8.

7. Salami A, Dellepiane M, Crippa B, Mora R. A new method for osteotomies in oncologic nasal surgery: Piezosurgery. Am J Otolaryngol. 2010;31(3): 150-3.

8. Gleizal A, Béra JC, Lavandier B, Béziat JL. Voies d'abord craniofaciales des tumeurs orbitaires et découpe osseuse ultrasonique. J Fr Ophtalmol. 2007;30(9):882-91.

9. Beziat JL, Bera JC, Lavandier B, Gleizal A. Ultrasonic osteotomy as a new technique in craniomaxillofacial surgery. Int J Oral Maxillofac Surg. 2007; 36(6):493–500.

10. Robiony M, Polini F, Costa F, Sembronio S, Zerman N, Politi M. Endoscopically assisted intraoral vertical ramus osteotomy and piezoelectric surgery in mandibular prognathism. J Oral Maxillofac Surg. 2007;65(10):2119-24.

11. Landes CA, Stübinger S, Rieger J, Williger B, Ha TK, Sader R. Critical

evaluation of piezoelectric osteotomy in orthognathic surgery: operative technique, blood loss, time requirement, nerve and vessel integrity. J Oral Maxillofac Surg. 2008;66(4):657-74.

12. Sortino F, Pedullà E, Masoli V. The piezoelectric and rotatory osteotomy technique in impacted third molar surgery: comparison of postoperative recovery. J Oral Maxillofac Surg. 2008;66(12):2444-8.

13. Heiland M, Blessmann M, Pohlenz P, Li L, Schmelzle R, Blake F. Intraoral osteotomies using piezosurgery for distraction in an infant with Pierre–Robin sequence. Clin Oral Investing. 2007;11(3):303–6.

14. Degerliyurt K, Akar V, Denizci S, Yucel E. Bone lid technique with piezosurgery to preserve inferior alveolar nerve. Oral Surg Oral Med Oral Pathol Oral Radiol Endod. 2009;108(6):e1-e5.

15. Schaeren S, Jaquiéry C, Heberer M, Tolnay M, Vercellotti T, Martin I. Assessment of nerve damage using a novel ultrasonic device for bone cutting. J Oral Maxillofac Surg. 2008;66(3):593-6.

16. González-García A, Diniz-Freitas M, Somoza-Martín M, García-García A. Piezoelectric and conventional osteotomy in alveolar distraction osteogenesis in a series of 17 patients. Int J Oral Maxillofacial Implants. 2008;23 (5):891–6.

17. Kfouri FA, Duailibi MT, Bretos JLG, Ferreira LM, Duailibi SE. Cirurgia piezoelétrica em implantodontia: aplicações clínicas. Rev Gaucha Odontolol. 2009;57(1);121-6.

18. Ballato A. Piezoelectricity: old effect, new thrusts. IEEE transactions on ultrasonics, ferroeletrics, and frequency control 1995;12(5):916-26.

19. Ballato A. Piezoeletricity: history and new thrusts. IEEE ultrasonics symposium 1996:575-83.

20. Leclercq P, Zenati C, Amr S, Dohan DM. Ultrasonic bone cut part 1: state-of-the-art technologies and common applications. J Oral Maxillofac Surg. 2008;66:177-82.

21. Sohn DS, Ahn MR, Lee WH, Yeo DS, Lim SY. Piezoelectric osteotomy for intraoral harvesting of bone blocks. Int J Periodontics Restorative Dent. 2007;27(2):127–31.

22. Happe A. Use of a piezoelectric surgical device to harvest bone grafts from the mandibular ramus: report of 40 cases. Int J Periodontics Restorative Dent. 2007;27(3):241–9.

23. Sivolella S, Berengo M, Scarin M, Mella F, Martinelli F. Autogenous particulate bone collected with a piezo-electric surgical device and bone trap: a microbiological and histomorphometric study. Arch Oral Biol. 2006;51(10): 883-91.

24. Chiriac G, Herten M, Schwarz F, Rothamel D, Becker J. Autogenous bone chips: influence of a new piezoelectric device (Piezosurgery) on chip morphology, cellviability and differentiation. J Clin Periodontol. 2005;32(9): 994–9.

25. Blus C, Szmukler-Moncler S. Split-crest and immediate implant placement with ultra-sonic bone surgery: a 3-year life-table analysis with 230 treated sites. Clin Oral Implants Res. 2006;17(6):700–7.

26. Wallace SS, Mazor Z, Froum SJ, Cho SC, Tarnow DP. Schneiderian membrane perforation rate during sinus elevation using piezosurgery: clinical results of 100 consecutive cases. Int J Periodontics Restorative Dent. 2007;27(5):413–9.

27. Blus C, Szmukler-Moncler S, Salama M, Salama H, Garber D. Sinus bone grafting procedures using ultrasonic bone surgery: 5-year experience. Int J Periodontics Restorative Dent. 2008;28(3):221–9.

28. Barone A, Santini S, Marconcini S, Giacomelli L, Gherlone E, Covani U. Osteotomy and membrane elevation during the maxillary sinus augmentation procedure. a comparative study: piezoelectric device vs. conventional rotative instruments. Clin Oral Implants Res. 2008;19(5):511–15.

8 Anexo

Anexo 1

UEPG

PROPESP

COEP

PARECER Nº 114/2011
Protocolo: 14558/11

No dia 27 de Outubro de 2011, a Comissão de Ética em Pesquisa, **APROVOU** o protocolo de pesquisa intitulado **"Análise tomográfica e histológica comparativa entre enxertos onlay autógenos e xenógenos nas reconstruções ósseas de maxila"** de responsabilidade do pesquisador Luis Eduardo Marques Padovan.

Conforme Resolução CNS 196/96, solicitamos que sejam apresentados a esta Comissão, relatórios sobre andamento da pesquisa, conforme modelo (http://www.uepg.br/coep/).

Data para entrega do relatório Parcial: 01 de Novembro de 2012.
Data para entrega do relatório Final: 01 de Junho de 2013.

Ponta Grossa, 31 de Outubro de 2011.

UNIVERSIDADE ESTADUAL DE PONTA GROSSA
COMISSÃO DE ÉTICA EM PESQUISA - COEP

Prof. Dr. Ulisses Coelho
Coordenador

Av. Carlos Cavalcanti, 4748 - CEP 84030-900 - Ponta Grossa - PR - BRASIL
Bloco M Sala 12 - Campus Universitário em Uvaranas
Fone (42) 3220-3108 - Fax (42) 3220-3102
e-mail: secoep@uepg.br Home page: www.uepg.br