nº2 • ano1• volume 1
abril-maio-junho 2007
ISSN 1980 - 7961

Jornal do ILAPEO

ILAPEO
Promovendo conceitos inovadores.

Editorial

Desde sua inauguração há 3 anos o ILAPEO vem buscando dar aos seus alunos, professores e funcionários o melhor ambiente de trabalho e estudo. Primeiro com a construção de um prédio com salas de aula e clínicas de padrão internacional. Depois através da parceria com professores e funcionários da mais alta qualidade que compõem os diferentes cursos que fazem do ILAPEO uma referência no país. Referência essa comprovada pelas atividades que contam com a presença de Cirurgiões-Dentistas de todo o Brasil no Instituto. Além disso, hoje, nós ministramos cursos internacionais e temos a presença de alunos de outros países que constantemente vêm a nossa casa para nos engrandecer, veja na coluna ACONTECE.

As soluções dos casos clínicos realizada pelas diferentes equipes do ILAPEO são encaradas com grande seriedade e através do emprego das mais diversas técnicas consagradas pela literatura odontológica mundial. Os casos são apresentados pelos nossos profissionais em congressos nacionais e internacionais demonstrando o caráter promotor e divulgador de métodos reabilitadores defendidos pela escola. Como exemplo, os dois casos clínicos apresentados na presente edição podem ser citados.

Agora esperamos a participação de nossos alunos em atividades extra classe para a apresentação de casos clínicos, pesquisas e revisões de literatura, estas são situações extremamente úteis para a consolidação dos ensinamentos aqui aprendidos. Eventos como o 24o encontro da SBpqO e o IX CIOPAR estão se aproximando e são oportunidades ímpares para o amadurecimento e troca de informações por parte dos nossos alunos e professores com colegas de outras instituições de ensino. Além dos Eventos mensais que acontecerão no ILAPEO, a partir do mês de maio. Organizem-se para participarem, pois com certeza a família ILAPEO terá orgulho de ver vocês nessa jornada.

Essa é a Segunda edição do nosso jornal.

Boa leitura!

Dr. Geninho Thomé
Diretor Científico

Expediente

Realização: ILAPEO

Projeto Gráfico, Editoração e Revisão:
Departamento de Marketing do ILAPEO

Equipe Científica:
Dr. Geninho Thomé e Equipe

Para sugestões ou contato:
email: asantos@ilapeo.com.br
Telefone: 41 - 3595 6000

Rua Jacarezinho, 656 | Mercês |
Curitiba - PR | 41 - 3595-6000 |
www.ilapeo.com.br

Dr. André Kalabaide
Coordenador do curso de Prótese
Doutor e Mestre em Prótese Dentária pela UNICAMP
Especialista em Prótese dentária pela ABO-PR
Professor da disciplina de prótese fixa, total e removível da UTP
Professor do curso de especialização em Prótese dentária da UFPR
Professor do curso de Aperfeiçoamento em prótese fixa convencional e sobre-implantes da ABO-SJP
Professor do curso de Especialização em prótese dentária da ABO-Guarapuava

Curso de Especialização em Prótese

Fotos: Maryl Dias *por Dr. André Kalabaide*

Este curso foi marcante para a Universidade Tuiuti do Paraná, pois foi o primeiro curso de pós-graduação *Latu Sensu* da área de odontologia da universidade, e que com a parceria do ILAPEO ficou ainda mais forte.

O curso visa a formação do Especialista em Prótese Dentária com principal enfoque para a clínica, porém com muita ênfase na parte científica, uma vez que a maioria absoluta dos docentes do curso tem formação, a nível de doutorado e mestrado.

O curso possui um cronograma com diversos temas relacionados com a prótese convencional fixa, parcial removível, total, reabilitações de grande complexidade, além da prótese sobre-implante por estar em íntimo relacionamento com a Implantodontia que funciona também no ILAPEO.

Busca de qualidade! É esse o pré-requisito para participar desse curso.

Além dos professores de clínica (Prof. Dr. Marcos André Kalabaide Vaz, Prof. Dr. Nerildo Luiz Ulbrich, Prof. Paulo Augusto Milani, Profa. Therezinha Pastre) a equipe de professores convidados conta com nomes de peso no cenário odontológico (Prof. Cláudio César de Miranda, Dr. Dirceu Calgaro, Prof. Dr. Eduardo Carrilho, Prof. Ronaldo Hirata, Prof. Dr. Roberto Shimizu, Profa. Dra. Beatriz França, entre outros).

O coordenador, Prof. Dr. Marcos André Kalabaide Vaz coordenou mais de 20 turmas de aperfeiçoamento, além de 3 turmas de especialização. Esse extenso currículo reflete como um diferencial em cursos de longa duração.

Dr. André e Dra Therezinha do corpo docente do curso.

Aqui Dr. André e Dra. Therezinha com seus alunos, a formatura dessa turma acontece ainda esse ano.

Caso Clínico

fotos: Mary Dias e Adriano Dutra

OS AVANÇOS DA IMPLANTODONTIA ABRINDO AS PERSPECTIVAS DE TRATAMENTO

Ivete A. de Mattias Sartori*
Luís Eduardo Marques Padovan**
Caio Hermann***
Sérgio Rocha Bernardes****
Vitor Coró*****
Dr. Geninho Thomé******

A introdução do conceito da osseointegração trouxe à Odontologia uma indiscutível modificação. A incorporação do conceito à pratica clínica fez uma mudança radical nos paradigmas. Os casos de dentes acometidos por problemas periodontais ou casos que após terem passado por muitos procedimentos apresentam muitos fatores complicadores, hoje são reavaliados e se a manutenção envolver muitos riscos, são naturalmente substituídos por implantes. A Odontologia passou por um período de incorporação da técnica e hoje, desde que bem aplicados, os conceitos permitem a execução de reabilitações satisfatórias e extremamente duradouras. Claro que todos os cuidados em relação à correta indicação, formação técnica e acompanhamento dos casos são extremamente importantes assim como em qualquer outro tratamento odontológico. A Implantodontia veio e trouxe para a prática clínica a possibilidade de se criar uma raiz artificial para suporte das reabilitações. Com um fator tremendamente inovador: a possibilidade de escolha do local, da quantidade e do tamanho. Isso significa que o profissional pode avaliar a reabilitação que será necessária, estimar a quantidade de carga e planejar a instalação dos implantes de forma a responder à demanda. Todos esses fatores fazem com que, hoje, o uso de implantes osseointegrados em Odontologia seja visto como uma técnica que permite que se tenha uma solução protética, tanto estética como funcional, na substituição de elementos perdidos, melhorando a qualidade de vida das pessoas, de forma muito diferente do que se oferecia há 20 anos atrás.

Os profissionais que atuam na área há mais tempo passaram pelo desenvolvimento da técnica e foram passando pela adequação às modificações da mesma. Quando esses profissionais analisam o que ocorreu em termos de opções de tratamento que ofereciam e comparam às que oferecem agora como possibilidades de tratamento, com certeza, notam que as modificações foram muitas e o leque de opções de tratamento se abriu muito. Quando a comparação á feita entre o período inicial de uso de técnica, que para os profissionais Brasileiros é um período de em torno de 20 anos, nota-se que também ocorreram muitas modificações. A possibilidade de instalar uma reabilitação de forma rápida e eficiente substituindo elementos problemáticos e instáveis é gratificante para profissionais e pacientes.

A reabilitação de pacientes que usam próteses totais na maxila e desejam substituí-la por uma prótese fixa tem se apresentado um item muito especial nesse assunto. Normalmente são casos que apresentam maxilas atróficas e características peculiares. A quantidade limitada de volume ósseo, presença de corticais mais delgadas e trabeculado mais denso, quando comparada à condição mandibular, que ocorre devido as características do processo de reabsorção e à pneumatização dos seios maxilares, foram problemas já relatados e aos quais atribuídos responsabilidade pela menor taxa de sucesso na osseointegração 1,2,3,4. Somado aos mesmos, o grau de expectativa dos pacientes em relação à reabilitação é, com certeza, maior do que quando se submetem a reabilitações mandibulares porque o quantidade de aparência é maior e o envolvimento fonético também.

Várias técnicas foram desenvolvidas para oferecer possibilidades de tratamentos. Inicialmente a técnica preconizada envolvia a localização de implantes nas áreas anatomicamente favoráveis, que normalmente era a área anterior, compreendida entre as paredes anteriores dos seios maxilares e a prótese era fixa com extensões posteriores de, no máximo, 10mm.

Quando o caso não apresentava grandes extensões dos seios maxilares, os implantes podiam ser localizados mais para posterior e a possibilidade de sucesso dos implantes e da reabilitação aumentava. No entanto, quando a anatomia não permitia a localização favorável dos implantes e os últimos implantes eram instalados muito anteriorizados ou com comprimentos menores a taxa de perda foi se mostrando alta, o que, algumas vezes, levava ao insucesso das reabilitações e o retorno do paciente à condição de reabilitação com prótese total maxilar. Para otimizar os resultados, as técnicas de enxertia óssea foram desenvolvidas. Técnicas de levantamento de seios maxilares, com objetivo de tornar possível a localização de implantes maiores e localizados mais posteriormente, foram as primeiras a serem desenvolvidas. A seguir, técnicas com enxertos de grandes blocos ósseos, com o objetivo de aumento do rebordo em altura e espessura também foram desenvolvidas e ambas foram e são muito utilizadas. São técnicas denominadas de técnicas de reconstrução porque objetivam reconstruir a parte óssea que foi perdida no período pós-extração dos dentes, por uma somatória entre a reabsorção fisiológica e a reabsorção por ação mecânica dos aparelhos protéticos5. Após a reconstrução os implantes podem ser instalados em número, posição e tamanho melhores. O desenvolvimento dessas técnicas levou a um maior índice de sucesso nas reabilitações de maxilas. São técnicas muito eficientes, mas, exigem que o paciente tenha condição de saúde para se submeter ao tratamento e disponibilidade para passar pelo procedimento, uma vez que haverá a necessidade de recuperação da área que doou o osso e da área que o recebeu. Isso pode significar um período com dificuldades motoras, se a área doadora for extra-oral, e um período sem a utilização da prótese.

Quando a parte enxertada é menor, a área doadora é intra-bucal, o nível de sofrimento é menor ficando apenas o problema do período sem utilização da prótese. Esse desenvolvimento técnico permite a resolução de muitos casos clínicos com reabilitações muito satisfatórias. No entanto, existe um grupo de pacientes que são impossibilitados de serem tratados com essa técnica. São pacientes que não possuem condições físicas, psicológicas ou financeiras para passarem pelos procedimentos ou ainda pacientes que não se dispõem a se submeterem ao mesmo, desejando técnicas mais rápidas e de nível de sofrimento menor. Essas técnicas envolvem a utilização de implantes inclinados.

fotos: Mary Dias e Adriano Dutra

Nesse tópico podem-se considerar as inclinações que buscam a utilização de implantes maiores e instalados em osso de melhor qualidade. Fazem parte dessa filosofia de tratamento os implantes que são inclinados no sentido mesial, buscando área de pilares caninos6,7,8, como os implantes EX 9(referência do jornal anterior), os implantes inclinados em áreas de túber10 e as fixações zigomáticas 11. As fixações zigomáticas foram inicialmente desenvolvidas pelo Dr. Brånemark para permitir o tratamento de pacientes que haviam perdido partes da face devido a remoção de tumores e mais tarde a técnica passou a ser idealizada para oferecer uma opção a mais de tratamento para pacientes com maxilas atróficas que não desejam, ou não podem se submeter a procedimentos de reconstrução. Os primeiros trabalhos com a utilização desse tipo de implantes começaram em 1989 e a publicação dos acompanhamentos dos casos tratados através da técnica, respalda sua utilização. A Neodent (Curitiba, Brasil) iniciou a fabricação desse tipo de implante e, após um período de desenvolvimento técnico iniciou em 2006 o treinamento clínico dos profissionais para utilização da técnica. Como são implantes de grande comprimento que visam a obtenção de estabilidade pela utilização de ancoragem no osso zigomático, que é um osso que fornece boa qualidade óssea e permite obtenção de boa estabilidade, exige dos profissionais uma formação técnica especializada. Para fornecer essa formação, foram idealizados cursos de credenciamentos destinados a profissionais (cirurgiões e protesistas) que desejam se iniciar na técnica. Em 2006 foram ministrados 3 cursos de credenciamento no ILAPEO (Instituto Latino-Americano de Ensino e Pesquisa Odontológico) e apresentamos aqui alguns dos casos tratados nesses cursos com o objetivo de mostrar a importante abertura de indicação que esses implantes permitem.

Caso Clínico I:

Reabilitação inferior e superior através de próteses tipo protocolo, utilizando fixações zigomáticas.

Paciente M.G.V.R, 54 anos, sexo feminino, compareceu ao ILAPEO apresentando maxila com a presença dos dentes 11 e 21 e alguns dentes em anterior de mandíbula, mas todos abalados e com mobilidade (Figura 1A e Figura 1B panorâmica inicial).

Figura 1 - A - situação intra-oral

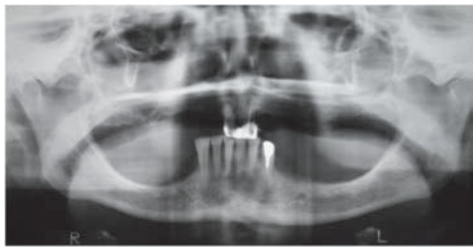

Figura 1 - B - panorâmica inicial

A paciente sofreu um acidente no qual perdeu vários dentes, e relatava desconforto em relação à prótese móvel inferior e insatisfação quanto à estética. A queixa principal era a estabilidade da prótese parcial mandibular, então o planejamento reverso foi iniciado, buscando a instalação de uma prótese sobre implantes inferior e prótese total superior. As moldagens foram realizadas, e os planos em cera ajustados e transferidos para articulador semi-ajustável através do registro em arco facial (Figura 2)

Figura 2 - registro arco facial.

O método escolhido para a reabilitação inferior foi prótese tipo protocolo sobre quatro implantes, com utilização de barra pré-fabricada Neopronto® (Neodent, Curitiba, Brasil). Os implantes utilizados nesta cirurgia foram implantes de corpo único GT® (Neodent, Curitiba, Brasil) de 15mm de comprimento e diâmetro de 4mm. A prótese foi instalada no mesmo dia (Figura3).

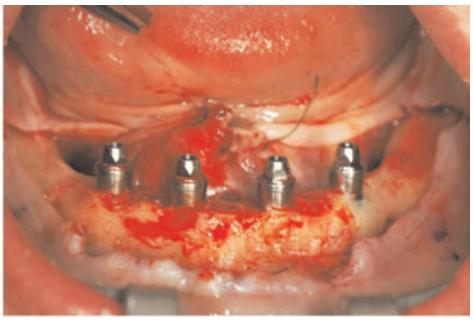

Figura 3 - implantes instalados.

A paciente relatou grande satisfação em relação à prótese fixa sobre implantes e desejava reabilitar a maxila da mesma maneira. Foram requisitadas nova radiografia panorâmica e tomografia computadorizada. Observou-se então a deficiência óssea que a paciente apresentava para instalação de seis ou mais implantes, necessários para confecção de uma prótese fixa superior. Para a obtenção do diagnóstico do caso em relação ao tipo de prótese que poderia ser oferecida, foi confeccionada a montagem de diagnóstico. Essa consiste em se proceder ao ajuste do plano de cera, registro, montagem em Articulador Semi Ajustável(ASA), escolha dos dentes, montagem e prova clínica dos mesmos em uma base de prova sem a flange vestibular, simulando a condição estética de uma prótese fixa sobre implantes. A prova funcional da montagem de diagnóstico revelou que não haveria perda de suporte labial significativa, a prótese teria uma compensação horizontal em resina e a linha de sorriso da paciente não sendo alta, não exporia a base. Caso a opção fosse pela técnica de ancoragem, o tipo de prótese que receberia com base na montagem de diagnóstico que seria uma prótese tipo protocolo. A paciente aprovou a estética (Figura4).

Caso Clínico

Figura 4 - estética aprovada com a prótese em cera.

Foi explicado à paciente que haveria a possibilidade de aplicação das técnicas de reconstrução. No caso dessa opção, ela seria tratada com enxertos, através da técnica de levantamento de seio maxilar bilateral, associada a enxerto em bloco na área anterior para reconstrução da parte óssea que havia sido reabsorvida. A outra opção de tratamento seria a instalação de implantes zigomáticos associados a fixações anteriores. O caso apresentava bastante limitação. Como a paciente não queria se submeter a procedimentos de enxertia e a prova da montagem de diagnóstico revelava que uma prótese do tipo protocolo traria satisfação à paciente em relação ao requisito estético, foi oferecida a ela a opção de tratamento com procedimentos de ancoragem. A possibilidade de utilização de uma técnica que oferecia maior rapidez do processo e menor número de intervenções cirúrgicas levou-a a optar pela técnica de ancoragem com a instalação dos implantes zigomáticos.

Um protótipo foi confeccionado pra verificar o possível posicionamento dos implantes na hora da intervenção. A cirurgia foi então simulada no protótipo (Figura 5).

Figura 5 - protótipo.

A cirurgia da instalação dos implantes foi realizada a nível hospitalar, com anestesia geral. Foram fixados dois implantes zigomáticos de 50mm e três implantes convencionais em maxila anterior, todos com conexão hexagonal externa. (Figura 6A - panorâmica final, Figura 6B tele final e Figura 6C - Foto dos implantes zigomáticos).

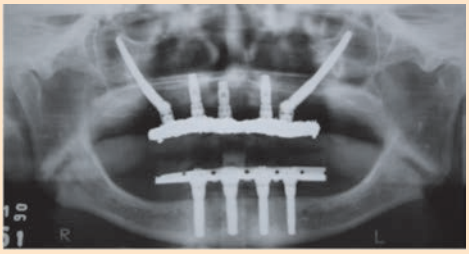

Figura 6 - A - panorânica final.

Figura 6 - B - tele radiografia final.



Figura 6 - C - implantes zigomáticos Neodent hexágono externo.

Os componentes protéticos e a oclusão da paciente foram transferidos para o articulador através de moldagem e registro com guia multifuncional, obtido anteriormente com a duplicação da prótese superior (Figura 7).

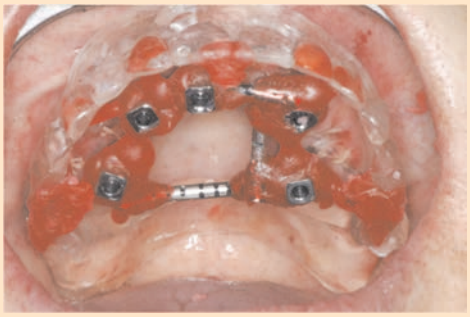

Figura 7 - moldagem com guia multifuncional.

No dia seguinte a nova prótese foi instalada sobre os implantes (Figura 8).

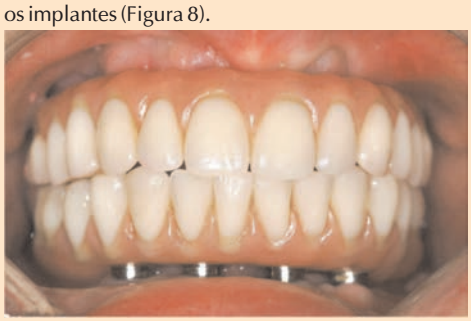

Figura 8 - prótese instalada 24 horas após a cirurgia.

Após cinco e nove meses foram realizadas revisões das próteses e dos implantes e nenhum problema significativo foi constatado (Figuras 9 A e B).

Figura 9 - A - Foto dos componentes instalados no acompanhamento.

Figura 9 - B - vista do paciente ocluindo sup e inf).

Caso clínico II

Desenvolvimento dos implantes zigomáticos com junção do tipo cone-morse.

O desenvolvimento das junções do tipo cone-morse nas fixações convencionais da Neodent e o bom desempenho observado na utilização das mesmas, fez com que o mesmo tipo de desenho fosse levado para as fixações zigomáticas. Buscou-se assim um incremento na estabilidade dos parafusos e uma melhor condição de estabilidade aos tecidos moles em contato com as mesmas.

fotos: Mary Dias e Adriano Dutra

Senhora E.M., 43 anos, veio ao ILAPEO insatisfeita com sua prótese total superior. A paciente apresentava prótese superior convencional com prótese tipo protocolo Brånemark inferior. O tratamento reabilitador mucosuportado não apresentava conforto para a paciente e a mesma relatava muitos problemas pelo fato de usar esse tipo de prótese a muitos anos. Outra situação comumente observada em pacientes que desejam reabilitações suportadas sobre implantes superiores é o fato de estes se adaptarem muito bem a condição de prótese fixa inferior. A estabilidade das próteses sobre implantes com elevados índices de sucesso levam os pacientes a buscarem a mesma resolução protética para a arcada superior. A panorâmica inicial do caso foi estudada na primeira consulta e depois se solicitou tomografia computadorizada para diagnóstico final do plano de tratamento (Figura 11 e 12).

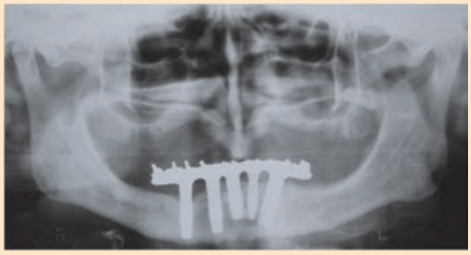

Figura 11 - Radiografia inicial do caso.

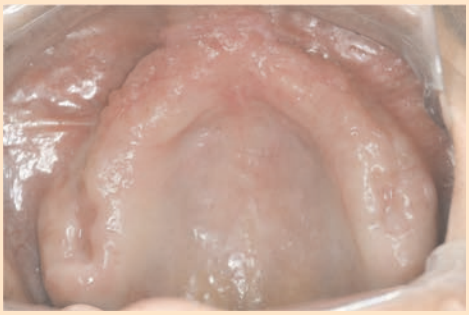

Figura 12 - Aspecto intra-oral da arcada superior da paciente previamente a cirurgia.

Devido a extensa perda óssea alveolar pela perda precoce dos elementos dentários, agravada pelo uso de prótese total convencional, a cirurgia com implantes dentários exigia enxerto prévio de área doadora extra-oral pela quantidade de tecido necessária para correto planejamento do caso. A paciente optou pelo plano de tratamento com implantes zigomáticos em carga imediata com apenas uma fase protético-cirúrgica.

Imediatamente foi iniciado o planejamento protético do caso em rolete de cera superior restabelecendo as dimensões harmônicas ao aparelho estomatognático da paciente, registro interoclusal, moldagem da arcada inferior, transferência para ASA com auxílio do arco facial e prova dos dentes. Toda seqüência devidamente descrita no caso I foi respeitada para obtenção da guia multifuncional no presente caso. No dia 26 de outubro de 2006 a paciente foi submetida a cirurgia de quatro implantes zigomáticos com 35 mm, 45 mm, 45 mm e 45 mm de comprimento devido a extensão da perda observada. Nesta cirurgia foram utilizados implantes zigomáticos com interface protética cone morse que suportam torque de instalação máximo de 70 Ncm (Figura 13).

Figura 13 - Implante Zigomático Cone Morse

No dia seguinte a cirurgia foi realizada moldagem de transferência dos implantes com ajuda do guia multifuncional. Aguardou-se um período de tempo para recuperação do paciente após o procedimento de anestesia geral. Depois de finalizado o trabalho laboratorial através da técnica da barra cimentada, a prótese total superior implantosuportada final foi instalada na paciente. O procedimento laboratorial dura cerca de 5 horas e a prótese fica pronta para adaptação passiva sobre os implantes da paciente (Figura 14).

Figura 14 - prótese final sobre duplo zigomático.

Rotineiramente no ILAPEO pede-se uma radiografia panorâmica pós-operatória imediata a instalação da prótese da paciente (Figura 15).

Figura 15 - Aspecto radiográfico final do pós-operatório final do caso.

Após uma semana a paciente retorna para remoção da sutura e depois de 3 meses é realizada a primeira consulta de manutenção do caso, sem remoção da prótese. Como rotina no serviço do ILAPEO a prótese é removida para controle seis meses depois da cirurgia e caso tudo esteja de acordo (higienização, estabilidade dos parafusos e perda óssea periimplantar) a paciente terá alta e só fará as consultas de manutenção uma vez ao ano, sempre acompanhada de radiografia panorâmica nova.

Considerações finais

Os dois casos aqui descritos tratados nos cursos de credenciamento em fixações zigomáticas do ILAPEO ilustram a importância dessa técnica como mais uma opção de tratamento para reabilitação de maxilas atróficas. Permitem a substituição de uma prótese total por uma prótese fixa suportada por implantes com rapidez, eficiência e um período de tratamento menor para os pacientes. Diminui-se assim o nível de sofrimento dos pacientes. No entanto, vale salientar a necessidade do correto diagnóstico, correta indicação e necessidade de formação técnica para atuação nessa área.

Referências Bibliográficas

solicitar ao expediente do jornal:
asantos@ilapeo.com.br

* Mestre e Doutora em Reabilitação Oral;
** Mestre e Doutor em Cirurgia e Traumatologia Buco-Maxilo-Facial;
***Doutor em Prótese Dental;
****Mestre e Doutorando em Reabilitação Oral;
*****Mestrando em Reabilitação Oral.
******Mestre e Doutorando em Implantodontia e Diretor Científico do ILAPEO.

MOTIVAÇÃO *por Adriano Dutra*

De onde vem o SUCESSO?

O mundo corporativo, exige muito esforço e dedicação de todos os profissionais, independente de qual seja sua área. Ser especialista apenas não é mais suficiente, é necessário algo mais.

Com certeza você já ouviu a seguinte frase – "ele tem talento" ou "ele nasceu para a coisa!". Na realidade não existe nenhum gênio da história que tenha conquistado seu espaço sem qualquer esforço.

Um grande exemplo é o Oscar Schmidt (mão santa do basquete), outro dia assistindo uma entrevista, o jornalista comentou que ele tinha nascido pro basquete e ele respondeu o seguinte – "você fala isso porque não sabe que após os treinos das equipes das quais participei, eu ficava horas a mais após os treinamentos, executando incansáveis arremessos, então o resultado aparece, ser o cestinha de grandes jogos não é sorte, ou por que nasci pra isso, é resultado de muito trabalho e esforço".

Outro exemplo é a nossa seleção de vôlei, campeã de todos os grandes campeonatos do esporte, liderados por Bernardinho um líder obstinado pelo trabalho, durante os treinamentos os atletas acordam as 6 da manhã para treinar, ou seja, enquanto seus oponentes dormem ele buscam o algo mais.

Bernardinho em seu livro Transformando suor em ouro, coloca a seguinte fórmula:

TRABALHO + TALENTO = SUCESSO

e segundo ele a ordem desses fatores altera o resultado, e um grande exemplo disso foi a copa de 2006!

TALENTO MÉDIO + DETERMINAÇÃO ALTA = BOM PROFISSIONAL

TALENTO ALTO + DETERMINAÇÃO ALTA = SUPERPROFISSIONAL

TALENTO ALTO + DETERMINAÇÃO BAIXA = FRUSTRAÇÃO

O que me resta é parabenizar a todos os profissionais, que buscam aqui no ILAPEO um diferencial, o algo mais. Pois não basta apenas ser um bom profissional, no mercado competitivo em que estamos inseridos é necessário ser um SUPERPROFISSIONAL.

Um grande abraço!

Acontece...

CURSO INTERNACIONAL

Dentistas da Espanha e Portugal pousam para o click no último dia de curso. Os mesmos, estiveram no ILAPEO de 5 a 9 de fevereiro de 2007, para um Credenciamento do Sistema Neodent, o grupo foi liderado pelo Gerente de Comércio Exterior do Grupo Neodent, Iron Lemes. Este ano já temos agendados mais 5 cursos como esse. É o ILAPEO promovendo o conhecimento!

NOVA SEDE COMERCIAL

A Neodent mudou-se para Visconde de Guarapuava nº 3832 - Centro, visando melhorar ainda mais o atendimento a seus clientes. O prédio de oito andares possui uma ampla sala de atendimento ao cliente, show room e auditório para treinamentos.
No Edifício Dr. Geninho Thomé, você vai encontrar também a Neotur - agência de viagens e a Neoo - agência de comunicação do grupo Neodent.
Vale apena fazer uma visita!

Acontece...

CAMPEÃO DE CONHECIMENTO

O Dr. Caio Hermann, professor da equipe do ILAPEO defendeu sua Tese de Doutorado em Clínica Odontológica com aréa de concentração em Prótese Dental, com o Tema "Avaliação Comparativa da Absorção, Solubilidade e Dureza em Reembasadores Resilientes". A defesa aconteceu no dia 23 de março de 2007. Parabéns pela conquista!

As fotos mostram o Dr. Caio com a banca examinadora - Dr. Marcelo Ferraz Mesquita (orientador), Dr. Mauro Antonio A. Nóbilo, Dr. Marcelo C. Goiato, João N. Arioli Filho e Dr. Guilherme Henrique Peçanha; E com seus pais Sra. Marlene e Sr. Evald Hermann.

CREDENCIADOS

no último final de semana do mês de março aconteceu o IV Credenciamento de Ancoragem Zigomática. Na foto os alunos aplicam a técnica durante o hands'on.

PROMOVENDO CONCEITOS

No dia 31 de maio, foi realizada uma cirurgia de Carga Imediata no Colégio de Estomatologia de Tarragona na Espanha. A cirurgia foi realizada pelos Doutores Alexandre Molinari e José Guilherme de Paula Thomé.

Também estiveram em terras espanholas Dr. Sergio Rocha Bernardes e Adércio Buche, técnico de Prótese da escola.

Além de Tarragona a equipe do ILAPEO também passou por outras escolas de odontologia em Barcelona, Madrid e Oviedo. E foram muito bem recebidos.

BEM VINDAS!

Solange (recepção) e Jackeline (auxiliar de clínica) são as mais novas colaboradoras do ILAPEO.

INSCRIÇÕES ABERTAS!

Curso de Aperfeiçoamento em Implantodontia sob a coordenação do Prof. Dr. José Renato de Souza, não perca! início em agosto.

MULHER

dia 8 de março foi o dia internacional da mulher, Parabéns todas as professoras, alunas, colaboradoras e pacientes do ILAPEO.

EVENTOS!

A partir do mês de maio o ILAPEO estará promovendo eventos mensais envolvendo todas as áreas da odontologia. O primeiro vai acontecer no dia 25 de maio, e será um Simpósio com o tema: BANCO DE OSSOS.

A entrada será 2 kg de alimentos não perecíveis, inscrições na secretaria Participe!

PARABÉNS!

No último dia 16 do mês de março o ILAPEO completou 3 anos de vida e ganhou como presente a presença de novos alunos, que iniciaram nesse mês mais uma jornada em busca do conhecimento. Sejam todos muito bem vindos!

No ano do PAN no Brasil no ILAPEO você está sempre em primeiro lugar!

Parabéns a todos os nossos professores, alunos, colaboradores e pacientes que completaram mais um ano de vida nesse último trimestre (janeiro/fevereiro/março).

Parabéns também a nossa querida Curitiba, que no dia 29 de março, completou 314 anos, não por acaso é chamada de CIDADE SORRISO!

Vitrine

Fotos: Arquivo

Na ansiedade de um dia termos o nosso espaço, na ABO-PR o Programa de Treinamento Contínuo (PTC), departamento da Neodent que hoje é o ILAPEO, continuava os trabalhos...

2000 - a primeira turma de Aperfeiçoamento de Prótese Sobre Implante

2000 - encerramento do Aperfeiçoamento em Implante e Prótese Sobre Implante

2001 - esse ano foi marcado por uma grande conquista! - o MEC aprovou o primeiro Curso de Especialização em Implantodontia da nossa equipe,na ABO - PR.

2001 a 2003 - Na foto os alunos pousam para o click com o diretor da escola na época o Dr. Henrique Taglianeti, o Coordenador do curso Dr. Geninho Thomé e o Professor Dr. Edivaldo Romano Coró.

2004 - Ano que iniciou a segunda turma de Especialização de Implantodontia na ABO-PR.
Essa turma teve como característica, o alto-astral e a amizade.
A emocionante formatura aconteceu em 2006.

2004
Após uma longa procura, a notícia que todos aguardavam:
AQUI, vai ser a nossa escola...

Afinal REALIZAR é melhor que SONHAR!!!

continua na próxima edição

De onde vem... *por Mary Dias*

Da esquerda para direita - Dr. Vitor com sua orgulhosa família Dra Maysa, Dr. Edivaldo e Giana sua irmã; Em clínica; E com os colegas do ILAPEO no dia de sua despedida.

Nessa edição vamos falar para onde foi o Dr. Vitor...
Essa é uma forma de homenagear o mais novo Mestrando de nossa equipe - o Dr. Vitor Coró.
Filho do Dr. Edivaldo Romano Coró, que é professor de nossos cursos desde 1997 e da Dra Maysa Coró, o Dr. Vitor começou conosco como estagiário no primeiro semestre de 2005. Logo após sua formatura de graduação, em abril de 2006, já era um dos nossos melhores colaboradores. No início de março desse ano ele mudou-se para Uberlândia - MG onde está cursando o Mestrado em Reabilitação Oral na FOUFU (Faculdade de Odontologia Universidade Federal de Uberlândia). Parabéns e Sucesso!!!