

Instituto Latino Americano de Pesquisa e Ensino Odontológico

Sidnei Luiz Bosi

**Avaliação da estabilidade de implantes submetidos a carga imediata com
técnica de ancoragem em maxila e comportamento ósseo**

CURITIBA
2011

Sidnei Luiz Bosi

Avaliação da estabilidade de implantes submetidos a carga imediata com
técnica de ancoragem em maxila e comportamento ósseo

Dissertação apresentada ao
Instituto Latino Americano de Pesquisa e Ensino Odontológico
como parte dos requisitos para obtenção do título
de Mestre em Odontologia,
área de concentração Implantodontia.

Orientadora: Profa. Dra. Ana Paula Farnezi Bassi

CURITIBA

2011

Bosi, Sidnei Luiz

B743 Avaliação da estabilidade de implantes submetidos a carga imediata com técnica de ancoragem em maxila e comportamento ósseo .—Curitiba, 2011

89f. : il. ; 31 cm

Dissertação (mestrado) – Instituto Latino Americano de Pesquisa e Ensino Odontológico – Programa de Pós - Graduação em Odontologia - Área de Concentração: Implantodontia. Curitiba, 2011

Orientadora: Dra. Ana Paula Farnezi Bassi

Inclui bibliografia

1.Maxila. 2.Perda Óssea Alveolar. 3.Implante Dentário. I. Título.

Sidnei Luiz Bosi

Avaliação da estabilidade de implantes submetidos a carga imediata com técnica de ancoragem em maxila e comportamento ósseo

Presidente da banca (Orientadora): Profa. Dra. Ana Paula Farnezi Bassi

BANCA EXAMINADORA

Prof. Dr. Luis Eduardo Marques Padovan

Prof. Dr. Augusto Andrighetto

Aprovada em: 24/11/2011

Dedicatória

A Deus, por estar sempre comigo. Sem Ele iluminando meus caminhos eu não teria conseguido. Obrigado Senhor pela graça!

Aos meus pais, Jaci e Terezinha, e minha irmã Silvana pela confiança incondicional depositada em mim. Muito obrigado pelo exemplo de vida que vocês me deram.

A minha esposa Tatiana, aos meus filhos, Sidnei Jr e Arthur, e minha enteada Bruna pelo amor e compreensão nas minhas ausências. Amo vocês!

Agradecimentos

Em especial a Deus que é fonte inesgotável de sabedoria e graça e nos concede a oportunidade de expressá-lo ao próximo por intermédio da profissão que escolhemos.

A Coordenação do Curso de Mestrado do Instituto Latino Americano de Pesquisa e Ensino Odontológico (Curitiba, Paraná) pelo alto nível do curso administrado.

A minha Orientadora Professora Doutora Ana Paula Farnezi Bassi pela paciência, carinho, competência e principalmente a confiança em mim depositada.

Aos professores que são mais que só está denominação, àqueles que se dedicam ao ato de ensinar e continuar ensinando, aos doutores na arte de ensinar, aos doutores que, pacientemente, nos orientaram para que este caminho tivesse êxito.

Aos colegas de turma, pois foi nos encontros periódicos que nos impulsionávamos mutuamente para que o estudo fluísse e chegasse ao término.

Aos pacientes que buscam conforto no atendimento ao procurarem o instituto, pois sem a vontade destes nenhum trabalho teria sentido, foram e são eles que abrilhantam todo esforço acadêmico.

Aos funcionários que com zelo e alegria atendem a todos no sentido de que tudo aconteça da melhor forma possível.

Sumário

Listas

Resumo

1. Introdução	11
2. Revisão de Literatura	13
3. Proposição	30
4. Materiais e Métodos	30
5. Artigos Científicos	
5.1 Artigo Científico I	39
5.2 Artigo Científico II	63
6. Referências	76
7. Apêndice	80
8. Anexo	86

Lista de Figuras

Figura 1– Linha horizontal de referência paralela a plataforma do implante.....	34
Figura 2 – Ponto mais apical da imagem radiolúcida correspondente à perda óssea.....	35
Figura 3 – Mensuração realizada do ponto mais alto da crista alveolar na direção do ombro do implante até a linha da plataforma	36
Figura 4 – Conferência do ângulo de 90 graus por meio da ferramenta “medir ângulos” ...	35
Figura 5 – Visão lateral	37
Figura 6 – Panorâmica final do protocolo superior	37
Figura 7 – Acompanhamento 6 meses.....	38

Lista de Abreviaturas, Siglas e Símbolos

ILAPEO	Instituto Latino Americano de Pesquisa e Ensino Odontológico
N.cm	Newton centímetro
mm	Milímetro
et al.	e outros
+/-	Mais ou menos
N	Newton
ANOVA	Análise de variância
MG	Miligrama
G	Gramma
T0	Tempo zero
T6	Tempo seis
mA	MiliAmpére
kVp	Quilovoltagem pico
µm	Micrômetro
EUA	Estados Unidos da América
KS	Kolmogorov Smirnov
OCVEST	Ressonância Osstell na cirurgia face vestibular
OCPROX	Ressonância Osstell na cirurgia face proximal
O6VEST	Ressonância Osstell 6 meses depois
O6PROX	Ressonância Osstell 6 meses depois

RCDIS	Radiográfica na cirurgia Distal
RCMES	Radiográfica na cirurgia Mesial
R6MDIS	Radiográfica 6 meses depois Distal
R6MMES	Radiográfica 6 meses depois Mesial

Resumo

Com o avanço tecnológico decorrente de estudos bem elaborados e da própria necessidade dos pacientes, a Implantodontia evoluiu rapidamente no sentido de satisfazer essa demanda, buscando materiais e técnicas que proporcionem maior segurança e rapidez nos tratamentos realizados. Buscam-se também procedimentos menos invasivos com recuperação mais rápida dos pacientes. No presente trabalho buscou-se avaliar clínica e radiograficamente as possibilidades de reabilitação de maxilas reabsorvidas, bem como a estabilidade primária e secundária dos implantes por meio da análise de frequência de ressonância e avaliação do comportamento ósseo na região peri-implantar por meio de radiografias periapicais em pacientes reabilitados com próteses tipo protocolo. Para tanto 07 pacientes foram selecionados, sendo 03 do gênero masculino e 04 do gênero feminino com maxilares reabsorvidos que precisavam de reabilitação de prótese tipo protocolo, não fumantes e sistemicamente compensados. A análise de frequência de ressonância mostrou não haver diferença estatística significativa entre os tempos zero e seis meses. Já a avaliação radiográfica mostrou pequena perda óssea quando comparados os tempos zero e seis meses. Em relação aos implantes houve a perda de apenas um elemento, e, as próteses apresentaram sucesso de 100%. Concluiu-se que as técnicas de ancoragem têm seus índices de sucesso como a literatura tem mostrado, e que hoje deve preocupar-se muito com o planejamento e execução protética.

Palavras-chave: Maxila, Perda Óssea Alveolar, Implantes Dentários.

Abstract

With technological advances arising from well-designed studies and the actual needs of patients, implant surgery has evolved rapidly to meet this demand, seeking materials and techniques that provide greater security and speed of treatments. It is also seeking less invasive procedures with faster recovery of patients. In the present study sought to evaluate clinically and radiographically the possibilities of rehabilitation of atrophic jaws, as well as primary and secondary stability of implants by means of resonance frequency analysis and assessment of bone behavior in the region of peri-implant periapical radiographs in patients rehabilitated with prosthetic protocol type. For this purpose 07 patients were selected, being 03 males and 04 females with atrophic jaws that needed rehabilitation prosthetic protocol type, non-smokers and systemically compensated. The resonance frequency analysis showed no statistically significant difference between times zero and six months. The radiographic evaluation revealed a small bone loss when compared to time zero and six months. In relation to the implants was lost just one element, and the grafts had 100% success. It was concluded that the anchoring techniques have their success rates as the literature has shown, and that today should be very concerned with the planning and execution prosthetics.

Key words - Maxilla, Alveolar Bone Loss, Dental Implants

1. Introdução

A atrofia óssea maxilar representa um dos principais desafios da odontologia atual. Os avanços tecnológicos e científicos têm proporcionado aos pacientes grandes benefícios na reabilitação da maxila. Há pouco tempo, os pacientes edêntulos totais com atrofia severa do osso maxilar ou maxilectomizados possuíam apenas a alternativa de reconstrução com enxertos ósseos autógenos utilizando áreas doadoras extrabucais¹¹.

Assim, desde os estudos de Bränemark e a comprovação da comunidade científica da osseointegração, surgiram consideráveis avanços na Implantodontia, com o aparecimento de uma grande variedade de opções de tamanho, forma dos implantes e vários sistemas e componentes. Sendo assim, os implantes e os componentes protéticos ampliaram extraordinariamente as possibilidades de emprego clínico da técnica, bem como aumentaram as chances de sucesso do tratamento reabilitador, reduzindo em muito a ocorrência de complicações biomecânica³⁶.

Utilizando das possibilidades atuais dos implantes, tem-se proposto várias técnicas para reabilitar o setor posterior da maxila atrofica: implantes curtos, extensões protéticas, enxerto sinusal, implante zigomático. O implante curto é uma opção que oferece vantagens em relação às cirurgias para enxertos ósseos por requerer menor tempo de tratamento, menor desconforto para o paciente e menor custo, seu uso em áreas com reabsorções ósseas avançadas diminui o risco de perfurações sinusais e de lesões do nervo mandibular ou mentoniano²⁶.

Outros estudos comprovaram a eficácia de se combinar implantes retos e inclinados, reabilitando os maxilares com apenas quatro implantes, sendo eles implantes convencionais, fixações zigomáticas ou qualquer combinação destes, sendo que, os fatores determinantes para se optar pela instalação de um implante convencional ou uma

fixação zigomática é o grau de reabsorção da maxila e o grau de pneumatização do seio maxilar²³.

Outra proposta para se evitar os enxertos é a instalação de implantes inclinados, desviando de acidentes anatômicos e estruturas nobres, como o seio maxilar e forame mental. Com a inclinação dos implantes torna-se possível o uso de implantes mais longos, aumento do polígono de *Roy*, diminuição do braço de alavanca²¹.

Os procedimentos reconstrutivos, apesar de apresentarem alto índice de sucesso, inevitavelmente apresentam algum componente de risco, uma vez que exigem boa técnica cirúrgica, boa qualidade dos tecidos moles que recobrem os enxertos, grande cooperação por parte do paciente, assim como situação geral de saúde que favoreça o reparo. Geralmente requerem cirurgia de médio ou grande porte, implicando em maior tempo de tratamento e mais gastos. As fixações zigomáticas, também com alto índice de sucesso, geralmente têm suas indicações para tratamento de pacientes mutilados ou em casos de atrofia severa maxilar onde existe ampla extensão alveolar do seio maxilar, contudo, são tratamento mais indicados para paciente em idade mais avançada. Em contra partida, as ancoragens quando bem indicadas, permitem uma reabilitação mais rápida e menos invasiva, quando comparada as outras opções de tratamento²⁷.

Desta maneira, este trabalho avaliou tratamentos em pacientes com maxilas reabsorvidas, reabilitando-as por meio de implantes inclinados e próteses do tipo protocolo.

2. Revisão de Literatura

Em 1977 constatou-se que o titânio, quando inserido em tecido ósseo, integrava-se ao organismo. Tal descoberta foi um marco na odontologia, especialmente no que diz respeito à reabilitação oral de pacientes total ou parcialmente edêntulos⁸.

Dados sobre a colocação de implantes Brånemark em apenas um estágio cirúrgico para a maxila e mandíbula, total e parcialmente edêntulas (inclusive elementos unitários), ampliando, assim, a indicação descrita anteriormente, que incluía apenas a mandíbula totalmente edêntula. Aos 12 meses, o exame clínico e radiográfico mostrou uma taxa de sucesso de 95,6%. A colocação de implantes em um estágio cirúrgico oferece vantagens para os pacientes, tais como: menos atos cirúrgicos, menor tempo entre a colocação do intermediário e a restauração protética final e, potencialmente, menor custo. Concluíram que, a colocação de implantes Brånemark em um estágio cirúrgico deve ser considerada como alternativa viável ao protocolo de dois estágios⁴.

Em 1998 foi definido que a carga imediata como sendo a colocação de um elemento protético sobre um implante instalado cirurgicamente sem que tenha ocorrido a osseointegração. Desde 1969 quando o primeiro artigo foi publicado houve evolução muito grande na implantodontia. Esse novo conceito faz com que as reabilitações em pacientes edêntulos sejam mais rápidas, diminuindo o período de cicatrização, baixando custos e instalando a prótese em até 24 horas após a cirurgia⁴³.

Uma investigação clínica utilizando 88 implantes Branemark com carga imediata funcional em 16 pacientes comparados com 30 implantes com dois estágios em 11 pacientes, colocados sobre prótese fixa provisória e com 18 meses de acompanhamento. Não houve perda de implantes e nenhuma complicação clínica foi

documentada. A reabsorção óssea ao redor dos implantes foi similar entre os implantes instalados em um estágio e carga imediata, e aqueles de dois estágios³⁰.

Com a introdução dos implantes osseointegrados a dificuldade de estabilização de próteses totais inferiores foi quase que totalmente resolvida. Praticamente toda mandíbula desdentada pode ser reabilitada colocando-se quatro a seis fixações intermentonianas, recebendo na sequência uma prótese fixa com extensão *cantilever*, porém na maxila os níveis de sucesso de reabilitações totais são inferiores quando comparada com a mandíbula. Isso se justifica pela complexa anatomia da maxila, apresentando diversas estruturas nobres como: seios maxilares e fossas nasais. Também possui uma qualidade óssea inferior ao da mandíbula, uma vez que as corticais ósseas maxilares são mais delgadas e o trabeculado ósseo menos denso. Devido a estas particularidades anatômicas o tratamento da maxila tem sido um grande desafio ao cirurgião bucomaxilofacial e ao dentista reabilitador¹⁸.

Em um estudo utilizando carga imediata obtiveram um índice de sucesso de 95%, seguindo os seguintes critérios: quantidade e qualidade óssea boa para assegurar uma boa estabilidade inicial dos implantes; fixação rígida de todos os implantes com uma prótese temporária reforçada com metal (que evite a flexão) e que tenha passividade e equilíbrio oclusal¹⁹.

Em 2002 afirmaram que um dos paradigmas para uma osseointegração de sucesso era a “não carga” dos implantes por um período de 3 a 6 meses. Porém, em 1999 com a publicação do sistema NOVUM (autor 6) a literatura tem sido muito ampla de trabalhos mostrando índice de sucesso variado quando submetidos a cargas imediatamente³⁸.

Ainda em 2004 afirmou ser possível a osseointegração de implantes submetidos à carga imediata desde que o osso fosse de boa qualidade. No entanto, não eram estabelecidas normas clínicas para saber qual implante poderia ou não receber carga imediatamente, onde os índices de sucesso, ou não, eram obtidos com o tempo. Tratava-se mais de uma observação clínica do que científica³⁹.

No período de 2004 sugeriu-se cautela no momento de selecionar-se os pacientes para a carga imediata, mas acreditava ser um campo de trabalho promissor⁷.

Do ponto de vista cirúrgico seria imprescindível conseguir uma estabilidade primária de no mínimo 32 N.cm², para se alcançar a osseointegração posterior de implantes submetidos a carga imediata. Implantes osseointegráveis de comprimento mínimo de 10 mm e diâmetros de 3,75 e 4 mm, foram indicados sempre que com estes se obtenha ótima estabilidade primária. Quanto à superfície dos implantes, tanto lisas quanto ásperas, podem apresentar muito bom resultado. Do ponto de vista funcional e protético, a esplintagem, a rigidez e a passividade de assentamento da restauração provisória; são importantes para proporcionar estabilidade e imobilização da mesma. Dessa maneira evitam-se forças de flexão, que poderiam gerar tensões negativas comprometendo a reabilitação. Alavancas distais (*cantilevers*) deveriam ser evitadas²⁰.

2.1 Implantes Curtos

Avaliou-se o índice de sucesso de implantes com comprimentos de 7, 8, 10, 13 e 16 mm por um período de 36 meses. O total de 42 implantes com 7 mm de comprimento foram colocados em 28 pacientes e apresentou índice de sucesso de 76,2%. Cento e trinta e seis implantes com 8 mm de comprimento foram colocados em 70 pacientes, resultando em índice de sucesso de 86,8%. Setecentos e sessenta e três

implantes com 10 mm de comprimento foram colocados em 319 pacientes com índice de sobrevida de 89%. Mil cento e sessenta e dois implantes com 13 mm de comprimento foram instalados em 427 pacientes resultando em 94,3% de sucesso. Setecentos e oitenta e quatro implantes com 16 mm inseridos em 228 pacientes com índice de sucesso de 97,2%. Concluíram que, a taxa de sobrevida dos implantes curtos foi menor comparada aos implantes longos⁴².

Investigaram as taxas de sucesso e falhas de implantes de 7 a 9 mm de titânio pulverizados com plasma e condicionados por ácido jateado com areia de ampla granulação usados para reposicionar os primeiros ou segundos molares superiores. Um total de 979 implantes foi acompanhado em função até 84 meses e mostraram uma taxa total de sucesso de 95,1%. Nenhum implante foi colocado no momento da extração dental ou em conjunto com a terapia de aumento do seio e/ou de regeneração. As taxas acumulativas de sucesso em função foram 94,5% para os implantes nas posições dos primeiros molares superiores e 98,7% para os implantes nas posições dos segundos molares superiores, totalizando uma taxa de sucesso acumulativa de 95,1% em função por 84 meses. Portanto, estes achados sugeriram que os implantes de 7 a 9 mm de comprimento poderiam ser sucesso para restaurar as coroas unitárias na região do molar superior¹⁴.

Um estudo retrospectivo que envolveu um total de 167 pacientes onde foram instalados 168 implantes de 6 mm diâmetro x 8 mm comprimento (HA-revestidos). Cinquenta e quatro (32,1%), 35 (20,8%), 36 (21,4%), e 42 (25,0%) implantes foram colocados na região de primeiro e segundo molares na maxila e nos primeiro e segundo molar na mandíbula, respectivamente. Dos 168 implantes, 128 restaurados com coroas unitárias, 38 com próteses fixas parciais ferulizadas a outros implantes de vários tamanhos, dois implantes com próteses fixas parciais com uso de *cantiléver*. As

restaurações foram realizadas com o cuidado de estarem livres de contatos nos movimentos excursivos laterais. Foi avaliado o sucesso do implante de acordo com os seguintes critérios, com ausência de: queixas, supuração de infecção recorrente peri-implantar, mobilidade perceptível do implante, e de área radiolúcida na junção osso-implantar. Em um acompanhamento realizado durante 68 meses após a instalação das próteses a taxa de sucesso acumulativa foi de 100%. Concluíram que, estes implantes largos HA-revestidos seriam uma alternativa previsível quando utilizados em desdentados parciais com altura óssea reduzida ¹⁷.

Em relação a sobrevivência de implantes curtos em maxilas severamente reabsorvidas após a sequência de um protocolo cirúrgico otimizado para estabilidade dos mesmos. O estudo incluiu 85 indivíduos com 96 implantes curtos (6-8,5 mm), (Branemark System) com apoio de um único dente e reconstruções parciais. Os implantes possuíam superfícies usinadas ou oxidadas. Os indivíduos foram analisados durante pelo menos dois anos após a função com carga (período médio de acompanhamento: 37,6 meses). A reabsorção óssea foi avaliada por leituras radiográficas. Verificaram que cinco implantes foram perdidos durante os primeiros nove meses, e quatro implantes foram perdidos durante o acompanhamento. A taxa de sobrevivência acumulativa foi de 94,6%. A reabsorção óssea média após dois anos de função foi de $0,44 \pm 0,52$ mm. Portanto, este estudo demonstrou que a utilização de implantes curtos poderia ser considerada para a reabilitação com prótese na maxila severamente reabsorvida como uma alternativa às técnicas cirúrgicas mais complicadas. Os autores asseguraram que entre as alternativas propostas para tratamento de maxilas atróficas o uso de implantes curtos é um dos menos invasivos ³².

O sucesso clínico de um estudo prospectivo de 59,7 meses (com uma variação de 12 -144 meses) quanto à colocação de implantes dentais na maxila posterior usando a

técnica de osteotomia. Foram colocados 588 implantes em 323 pacientes com uma altura residual óssea vertical sob o seio variando de 6 a 9 mm. A taxa acumulativa de sobrevivência de 12 anos e as taxas de sucesso foram de 94,8% e 90,8%, respectivamente ¹³.

Uma avaliação retrospectiva de 6 anos de acompanhamento de 273 pacientes parcialmente edêntulos posterior tratados consecutivamente com 745 implantes de 7 ou 9 mm de comprimento, que suportavam 338 restaurações num período de 1 a 5 anos revisados de quatro consultórios particulares. Dos 745 implantes inseridos, houve seis falhas cirúrgicas do estágio de reparo I ao II. Todas as cinco falhas foram com uma conduta cirúrgica de estágio único (240 implantes). Houve dois implantes que falhou no estágio reparo II a colocação da prótese. Nenhum implante falhou após as 338 próteses finais sobre implantes serem liberadas. Uma taxa de sobrevivência de 98,9% foi obtida da cirurgia do estágio I para a revisão protética. Portanto, os implantes curtos poderiam ser prognosticáveis ao serem usados para suportar próteses fixas nos êdentulos parciais posteriores. Os métodos para diminuir a força biomecânica à interface osso-implante pareceram apropriados para este tratamento ¹⁵.

Uma revisão de estudos de dados base no MEDLINE com relação aos implantes curtos ou cirurgia avançada foi realizada entre os anos de 1980 e 2004. Para isto foi analisado tabelas de 33 estudos onde foram considerados os números de implantes de tamanho 7, 8,5 ou 10 mm colocados e perdidos, o momento em que ocorreu a falha e os fatores de risco relacionados. Os estudos incluíram 16.344 colocações de implantes com 786 falhas (4,8%). Os implantes foram analisados de acordo com o momento da falha (antes ou depois da colocação das próteses) e fatores de risco implicados nas falhas. A taxa total de falhas foi de 4,8%. Os implantes de largura de 3,75 mm e 7 mm de comprimento falharam em uma taxa de 9,7% comparados com

6,3% dos implantes de 3,75 x 10 mm. Foi encontrado que 54,9% das falhas ocorreram antes da conexão das próteses. Sendo que, 66,7% de todas as falhas foram atribuídas a pobre qualidade óssea, 45,4% à localização (maxila ou mandíbula), 27,2% a sobrecarga oclusal, 24,2% à localização na mandíbula e 15,1% à infecção (um implante poderia ser associado com múltiplos fatores de risco). O implante de 3,75 x 7 mm apresentou a maior taxa de falha (9,7%) dos 1.894 implantes analisados (excluindo os modelos de implantes com as maiores taxas de falhas mas pouco no total de implantes). Portanto, os implantes curtos deveriam ser considerados como uma alternativa nas cirurgias avançadas para aumento ósseo, mas poderiam envolver alta morbidade, requer períodos clínicos extensos e envolver altos custos para os pacientes ²⁹.

Uma investigação clínica em um período de 9 anos de revisão onde foi utilizado 408 implantes curtos Branemark em 237 pacientes tratados consecutivamente que suportavam 151 próteses fixas colocadas sobre 131 implantes de 7 mm de comprimento e 277 eram de 8,5 mm. Cinco implantes falharam em quatro pacientes antes da revisão de 6 meses, dando uma taxa de sobrevivência acumulativa de 96,2% em 58 anos. A média de reabsorção óssea foi de 1 mm (SD = 0,6 mm) após um ano e 1,8 mm (SD = 0,8 mm) após o quinto ano de função. Oito implantes falharam em sete pacientes antes da revisão de seis meses, dando uma taxa acumulativa de sobrevivência de 97,1% em 5 anos. A taxa de reabsorção óssea foi de 1,3 mm (SD = 0,8 mm) após um ano e 2,2 mm (SD = 0,9 mm) após o quinto ano de função. Portanto, as taxas de sobrevivência acumulativa de 96,2 e 97,1% em 5 anos para implantes de 7,0 e 8,5 mm de comprimento, respectivamente, indicaram que os implantes Branemark curtos de único estágio seria um conceito viável em ambos os maxilares ²⁴.

Um estudo retrospectivo de coorte, realizado entre 2001 a 2004, com uma amostra totalizando 293 pacientes que receberam 532 implantes curtos em áreas

posteriores. As taxas de sobrevida foram de 99,2% e 98,7% para as análises do implante e do sujeito-dependente, respectivamente. Dois implantes foram perdidos no acompanhamento de 31 +/- 12,3 meses e não foram associadas estatisticamente as falhas com as variáveis estudadas. Portanto, o tratamento com implantes curtos poderia ser considerado seguro e previsível ao ser usado sob protocolos clínicos restritos ².

Conduziu-se um estudo retrospectivo de todos os pacientes tratados durante 7 anos que receberam implantes endósseos com menos de 10 mm de comprimento. A idade do paciente, gênero, localização dos implantes, tipo de prótese, tempo de função e estabilidade do osso da crista peri-implante foram avaliados. A análise retrospectiva identificou 2073 implantes de 6 mm, 7 mm, 8 mm ou 9 mm de comprimento colocados em uma variedade de situações clínicas em 1.774 pacientes. As taxas acumulativas de sobrevivência dos implantes em função em várias áreas da boca que suportavam próteses fixas ou coroas únicas variaram de 98,1% a 99,7%. Concluíram que, quando utilizados adequadamente, os implantes de 6 a 9 mm de comprimento demonstraram taxas acumulativas de sobrevivência sob função comparáveis aquelas reportadas para os implantes maiores ¹⁵.

2.2 Implante Pterigóide e Implante Zigomático

O uso da técnica de ancoragem surge em meados de 2003. Apresentaram um sistema para inserção de implante baseado em imagens de tomografias computadorizadas pré-operatórias. Isto permitiu ao cirurgião determinar a posição desejada de diferentes tipos de implantes. Foram usados neste estudo os implantes regulares pterigóideos e zigomáticos. O protocolo de tratamento foi validado por meio de 12 estudos de casos, selecionados ao acaso de um total de um grupo de 29 pacientes.

Das imagens pós-operatórias, a localização exata do implante foi determinada e o desvio dos eixos entre os implantes planejados e inseridos foram calculados. Neste estudo *in vivo*, os deslocamentos, a variação de acordo com o tipo de implantes e a localização dos implantes, foram observados do ponto de vista clínico. A maioria dos implantes inseridos foi julgada estar adequadamente fixados. Um estudo de revisão clínica prospectivo foi executado em todos os 29 pacientes (9 homens e 20 mulheres, entre 37 e 71 anos). Embora todos os pacientes apresentassem atrofia maxilar severa, conseguiu-se obter excelentes taxas de sobrevida acumulativa de 92% para os implantes zigomáticos e 93% para implantes regulares tipo plataforma ⁴¹.

Estudaram 28 pacientes com maxilas edêntulas severamente reabsorvidas, sendo que 13 já tinham sido submetidas à cirurgia com fixação na mandíbula e haviam falhado. Um total de 52 fixações zigomáticas e 106 convencionais foram instalados. O enxerto ósseo foi considerado em 17 pacientes. Todos os pacientes foram acompanhados pelo menos cinco anos e nove até dez anos. Todos os pacientes foram acompanhados por exames clínicos e radiográficos e em alguns casos foi usado a rinoscopia e a sinoscopia. Três fixações zigomáticas falharam; duas no momento da conexão do *abutment* e a terceira após seis anos. Das fixações convencionais colocadas no momento da fixação zigomática, 29 (27%) perderam-se. A taxa de reabilitação protética completa foi de 96% após pelo menos cinco anos de função. Não houve sinais de reação inflamatória na mucosa antral. Quatro pacientes com sinusite recorrente recuperaram-se após a antrostomia meatal inferior. Concluíram que, a fixação zigomática pareceu ser bem válida para o manejo de maxilas comprometidas⁸.

Avaliaram os resultados clínicos obtidos com um protocolo no qual a reabilitação dos pacientes edêntulos foi realizada sem enxertos ósseos, mesmo em casos de atrofia severa da maxila, através da utilização de fixações zigomáticas e implantes

convencionais. A amostra deste estudo consistiu de 75 pacientes (27 do gênero masculino e 48 do gênero feminino, entre 32 e 81 anos), sendo que 56 receberam duas fixações zigomáticas e quatro implantes convencionais; 9 receberam uma fixação zigomática combinadas com dois, três ou cinco implantes convencionais, um paciente recebeu três fixações zigomáticas e três implantes convencionais. Os procedimentos cirúrgicos foram realizados sob anestesia geral, os implantes convencionais foram instalados com torque acima de 35N.cm, as fixações zigomáticas foram instaladas externamente ao seio maxilar com torque superior a 35N.cm. Após a cirurgia foi realizado o protocolo protético, sendo as próteses totais parafusadas implanto-suportadas instaladas em carga imediata em 27 pacientes, e em carga tardia em 48 pacientes. As próteses parafusadas imediatas foram fabricadas completamente em resina acrílica e todas as próteses definitivas foram instaladas após seis meses, com barras de reforço internas. Os pacientes desse estudo foram acompanhados por quatro anos, nenhum paciente apresentou sinusite, sangramento ou parestesia. Não foi registrada nenhuma fratura ou afrouxamento de parafuso. Apenas dois implantes convencionais falharam, resultando em uma taxa de sucesso de 99,29%. Duas fixações zigomáticas foram removidas resultando uma taxa de sucesso de 98,68%. Os trabalhos clínicos e laboratoriais evidenciaram ser desnecessária a utilização de mais do que quatro implantes para reabilitação total da maxila. Portanto, indicaram utilizar apenas quatro implantes, sendo eles implantes convencionais, fixações zigomáticas ou qualquer combinação destes. Esse protocolo seria uma alternativa viável aos procedimentos reabilitadores convencionais, porém estudos clínicos prospectivos se fazem necessários para estabelecer-se o prognóstico destas reabilitações em longo prazo ²⁵.

A colocação de implantes pterigóideos é uma boa técnica para a reabilitação de maxilas atroficas com escassa morbidade e complicações. Não requerem a utilização de

anestesia geral e o índice de osseointegração supera os limites de outras técnicas. Estes são ancorados no osso cortical da apófise do esfenóide e evitam a utilização de extensões protéticas e a necessidade de enxertos e mantém a integridade do seio maxilar podendo realizar a segunda fase a partir dos 4 meses³⁴.

2.3 Implantes Inclinados

Estudo realizado para modificar o método para instalação de implantes na região posterior de maxila com a finalidade de alongar as próteses implanto-suportadas para distal e reduzir o comprimento do *cantilever* e desta forma evitando a necessidade de enxertos ósseos. O estudo foi composto por 22 pacientes que receberam 30 implantes inclinado em maxila (em torno de 30 graus). Os pacientes tiveram um aumento médio de sustentação da prótese de 9,3 mm. A taxa de sucesso aos 5 anos foi de 98% para os implantes inclinados e de 93% para implantes axiais. Os resultados satisfatórios em médio prazo relacionados à osseointegração e a extensão significativa da sustentação da prótese mostraram que o método pode ser recomendado com segurança²¹.

A reabsorção fisiológica da maxila que ocorre após a perda dos elementos dentais é exacerbada pelo uso de próteses inadequadas e traumas que desencadeiam uma atrofia do osso maxilar⁵. Tais fatores levam o profissional a lançar mão de alternativas para resolução das maxilas edêntulas com instalação de implantes de forma angulada, buscando maior volume e contato ósseo com a instalação de implantes no túber da maxila ancorando em processo pterigóide³⁵.

A possibilidade de realizar reabilitações com implantes inclinados surgiu a partir de 2000. Instalaram implantes no osso palatino, inclinando os implantes em relação ao plano oclusal para fazerem o desvio das estruturas anatômicas, aumentando

as chances cirúrgicas de buscar áreas de ancoragem. Estas inclinações aumentaram a aplicabilidade dos implantes e obtiveram índices de sucesso tão bons quanto os implantes não inclinados. Relataram 100% de sucesso em mandíbulas, e 90,2% em maxila, após 5 anos, para implantes inclinados. Estes autores propuseram modificar o método para instalação de implantes na região posterior de maxila com a finalidade de alongar as próteses implanto-suportadas para distal e reduzir o comprimento do *cantilever* e desta forma evitando a necessidade de enxertos ósseos. O estudo foi composto por 22 pacientes que receberam 30 implantes inclinado em maxila (em torno de 30 graus). Os pacientes tiveram um aumento médio de sustentação da prótese de 9,3 mm. A taxa de sucesso aos 5 anos foi de 98% para os implantes inclinados e de 93% para implantes axiais. Os resultados satisfatórios em médio prazo relacionados à osseointegração e a extensão significativa da sustentação da prótese mostraram que o método pode ser recomendado com segurança²¹.

Reportaram-se a um caso clínico de determinado paciente desdentado total superior e parcial inferior com uso de prótese total e parcial removível respectivamente. O exame radiográfico apresentava acentuada extensão dos seios maxilares ao rebordo alveolar na região posterior da maxila e com espaço pré-maxilar bastante restrito. Foram confeccionadas novas próteses provisórias objetivando otimizar o suporte labial e restabelecer a dimensão vertical de oclusão (BYQ). Após 30 dias foram instalados quatro fixações na maxila, sendo três implantes de 4,0 x 18 mm (SUR 4018) e 01 implante de 4,0 x 15 mm (SUR 4015), utilizando-se guia cirúrgico confeccionado através do sistema de prototipagem rápida. As fixações posteriores foram instaladas com inclinação póstero-anterior para preservar a integridade das cavidades sinusais. Os implantes apresentaram satisfatória estabilidade inicial verificada clinicamente por meio do torque de inserção superior a 45 N para todas as unidades e ratificada posteriormente pela

análise de frequência de ressonância. As fixações foram submetidas à carga imediata funcional com a instalação de uma prótese parafusada com infra-estrutura rígida para conferir estabilidade secundária aos implantes e impedir micromovimentações durante o período cicatricial inicial. Avaliado clínica e radiograficamente após seis e doze meses, nova mensuração dos implantes com frequência de ressonância mostrou que todas as fixações apresentavam-se estáveis e osseointegradas. Concluíram que, a técnica de implantes inclinados através da instalação de implantes no sentido póstero-inferior vem propiciar ancoragem bicortical em osso mais denso e com maior comprimento favorecendo a estabilidade primária e a aplicação do protocolo de carga imediata funcional para casos específicos¹².

Um protocolo com função imediata (dentro de 3 horas) de quatro implantes *All-on-Four* para suportar uma prótese fixa em maxilas completamente edêntulas. O estudo incluiu 32 pacientes com 128 implantes que foram indicados para carga imediata com prótese provisória toda em acrílico. Um guia cirúrgico foi projetado para facilitar o posicionamento dos implantes posteriores e obter uma boa ancoragem óssea. Os implantes anteriores foram instalados verticalmente na região de incisivos e os posteriores inclinados na posição dos segundo pré-molares. Durante a cirurgia foi aberta uma janela no seio maxilar para identificar a posição exata da parede anterior do seio, esse procedimento foi realizado para que o implante fosse travado na cortical sendo que foi utilizada uma broca *countersink* para que a cabeça do implante tivesse um bom travamento primário. Essa disposição dos implantes proporcionou uma ancoragem bicortical, aumento do polígono de *Roy* e diminuição dos *cantilevers*. Os pacientes tiveram um acompanhamento clínico de um ano, não apresentaram sinais de infecção e o índice de sucesso foi de 97,6%. Portanto, essa alta taxa de sobrevida dos implantes

indicou que o conceito de função imediata para maxilas completamente edêntulas poderia ser um conceito viável²³.

Analisaram retrospectivamente a influência potencial da inclinação do implante na perda marginal do osso em próteses parciais implanto- suportadas, durante um período de 5 anos de carga funcional. Fizeram parte da amostra, 38 pacientes parcialmente dentados, com 42 próteses instaladas suportadas por implantes da tecnologia de Astra Sistemas, num total de 111 implantes. Todos os implantes usados tiveram um diâmetro de 3.5 mm, o comprimento médio dos implantes axial posicionados era 12.8 mm e dos implantes inclinados era 12.7 mm. Toda prótese foi projetada com cuidado em relação à carga oclusal a fim minimizar o risco para a carga excessiva, em particular para as próteses que tinham um *cantilever* posterior. Os ensaios clínicos projetaram avaliar a influência potencial da carga no sentido oblíquo com relação à linha central do implante e a estabilidade do osso. A inclinação mesio distal dos implantes em relação a uma linha central perpendicular vertical ao plano oclusal foi medida com um prolongador em fotografias estandardizadas do molde mestre. A variável preliminar do resultado foi a mudança do nível ósseo peri implantar da época da instalação da prótese ao exame de uma continuação de 5 anos. Vinte e dois dos implantes posicionados axial foram instalados na maxila e 14 na mandíbula, visto que, para implantes inclinados a correspondência era 18 e 15. A perda óssea durante os 5 anos na função foi de 0.4 mm para os implantes axiais e 0.5 mm para os implantes inclinados. Trinta e nove por cento dos implantes axial-posicionados não demonstraram nenhuma perda do osso após 5 anos na função, comparada com os 37% dos implantes inclinados o que revelou não haver diferença significativa com local contralateral do implante ou os implantes axial-posicionados. Nenhuma correlação significativa foi

encontrada entre a inclinação (mesial distal ou vestibulo língual) e mudanças do nível do osso de 5 anos²².

Em 2008 realizou-se um estudo no qual o objetivo era avaliar o comportamento de implantes axiais e inclinados em maxilares completamente desdentados. Foram incluídos 41 pacientes, onde receberam 04 implantes axiais e 02 distais inclinados com as próteses sendo colocadas em até 48 horas após a cirurgia. Os acompanhamentos foram feitos nos 06 meses, 01 ano e anualmente até 05 anos. A avaliação radiográfica para analisar alteração do nível ósseo marginal foi realizada em 01 ano. Trinta pacientes foram acompanhados por um período mínimo de um ano (variação de 3-42 meses, com média de 22,1 meses). Três falhas foram registradas em 1 ano de acompanhamento (dois implantes axiais e um inclinado). Mais dois implantes (um inclinado e um axial) foram perdidos após 18 meses. A taxa de sobrevivência para os implantes após 1 ano de foi de 98,8% para ambos os implantes axiais e inclinados. Para a prótese a taxa de sucesso foi de 100% em um ano. A perda óssea marginal ao redor dos implantes axiais e inclinados após 12 meses foi semelhante, sendo, respectivamente, $0,9 \pm 0,4$ mm (desvio padrão) e $0,8 \pm 0,5$ mm. Sendo assim, eles concluíram que a carga imediata associada à implantes inclinados pode ser considerada uma modalidade viável de tratamento para maxila atrófica, e clinicamente não houve diferença entre implantes inclinados e axiais³⁷.

Avaliaram a magnitude e a distribuição de forças axiais e momentos fletores em pilares em função da extensão do *cantilever* e da inclinação dos implantes. Foram utilizadas dez barras metálicas simulando infraestruturas de prótese fixa implantossuportada sobre dois modelos mestre com 5 implantes: um modelo com todos os implantes retos e paralelos (n=5) e um com os dois implantes distais inclinados (n=5). Extensômetros foram fixados nos pilares para medir sua deformação quando uma

carga de 50N foi aplicada no *cantilever* a 10, 15 e 20 mm do implante distal. Os valores de deformação foram convertidos em força axial e momento fletor e analisados por ANOVA e teste de *Tukey* ($\alpha = 5\%$). Verificaram que se comparando as distâncias de 10 mm e 20 mm, houve um aumento de aproximadamente 50% da força axial e de 70% do momento fletor sagital. No pilar adjacente ao *cantilever*, a força axial no modelo com implantes inclinados foi 70% menor que no modelo com implantes retos, e os momentos fletores não variaram. Portanto, os resultados sugeriram que a inclinação dos implantes distais não promoveu nenhum efeito deletério sobre os pilares nos modelos testados e pode reduzir o efeito do *cantilever* na magnitude da força¹⁶.

Em 2010 analisaram inicialmente 347 artigos com o objetivo de avaliar a taxa de sobrevivência de implantes retos e inclinados. Finalmente selecionaram 10 artigos onde 462 pacientes foram reabilitados com 470 próteses carregadas imediatamente (257 na maxila e 213 na mandíbula), apoiadas por um total de 1992 implantes (1026 retos e 966 inclinados). Vinte e cinco implantes (1,25%) falharam em 20 pacientes no primeiro ano. Todas as falhas, exceto um ocorreram na maxila. Não houve diferença significativa na taxa de falha entre os implantes retos e inclinados, nem entre os implantes da maxila e da mandíbula. Nenhuma falha da prótese foi relatada. A perda óssea peri-implantar também foi relatada sem diferença significativa entre implantes inclinados e verticais. Ao final concluíram que o uso de implantes inclinado pode ser considerado uma técnica previsível na reabilitação de maxilas, com um excelente prognóstico a curto e médio prazo¹⁰.

3. Proposição

Objetivo Geral:

1. Avaliar clínica e radiograficamente as possibilidades de reabilitação em maxilas reabsorvidas por meio de implantes inclinados, bem como a melhor utilização dos mesmos.

Objetivos específicos:

1. Avaliar a estabilidade primária e secundária dos implantes por meio da análise de frequência de ressonância (Osstell)
2. Avaliar o comportamento ósseo na região peri-implantar por meio de radiografias periapicais em pacientes reabilitados com prótese tipo protocolo.

4. Materiais e Métodos

A presente pesquisa foi realizada no Instituto Latino Americano de Pesquisa e Ensino Odontológico- ILAPEO no período de outubro de 2009 a novembro de 2010. Foram selecionados 07 pacientes sendo 03 do gênero masculino e 04 do gênero feminino com maxilares reabsorvidos que necessitavam de reabilitação de prótese do tipo protocolo. Fez-se uso do termo de consentimento que encontra-se em anexo ao trabalho. Foram incluídos somente pacientes que estavam sistemicamente compensados, com pouca altura óssea posterior e que não apresentavam nenhum fator de risco ao tratamento proposto. Para esses pacientes foi realizado planejamento reverso e montagem em articulador semi-ajustável, a fim de verificar se os pacientes não necessitavam realizar cirurgias reconstrutivas com enxertos autógenos.

Após análise do planejamento reverso e estudo tomográfico, foram confeccionadas guias cirúrgicos, solicitados exames laboratoriais de rotina. Em seguida ao preparo os pacientes foram então submetidos aos procedimentos cirúrgicos.

4.1 Técnica Cirúrgica

Após a antissepsia com Clorexidina a 2% extra-bucal e 0,2% intra-bucal, foi realizada anestesia infiltrativa com Mepivacaína 2% e/ou Articaina 0,5%. Uma incisão sob a crista do rebordo foi realizada da região do elemento 16 ao elemento 26, seguida de duas incisões verticais nas mesmas áreas com descolamento mucoperiosteal total. Com o auxílio do guia multi-funcional e a observação clínica das extensões dos seios maxilares foram realizadas as demarcações das posições ideais dos implantes com inclinações para distais. Para região anterior de maxila foi utilizada a técnica

convencional de instalação de implantes. Para a região posterior devido ao tamanho reduzido de altura óssea foram utilizados implantes inclinados. A técnica de fresagem utilizada seguiu a orientação preconizada pelo fabricante, porém alguns detalhes devem ser abordados. Na maioria dos implantes próximos ao seio maxilar procurou-se observar pela transparência óssea o limite entre a parede anterior e a cavidade do seio maxilar para colocar os implantes tangenciando essa parede anterior e, sempre fazendo o uso da sonda para se ter a certeza de que o implante seria ancorado em tecido ósseo e não invadiria o seio maxilar, no entanto, em alguns casos pela dificuldade de visualização optou-se em abrir uma janela na parede vestibular do seio maxilar para facilitar a fresagem e inserção do implante.

Todos os implantes foram instalados com no mínimo 32N. cm para realização da técnica de carga imediata. Neste momento foram colocados os mini-pilares e sobre estes se colocou um *transsdutos*, *Smart Peg* (Smart Peg Type A3, Suécia) que se adapta sobre os mini-pilares para mensuração da frequência de ressonância (Osstell[®] Mentor, Suécia) e avaliação da estabilidade primária. Em seguida foram colocados os *transfers* e fez-se a sutura utilizando fio de nylon 5.0. Foi utilizado um *Smart Peg* para cada paciente.

Na sequência fez-se a moldagem de transferência e as próteses foram instaladas no máximo em 2 dias após a colocação dos implantes.

4.2 Protocolo Terapêutico

Pré-operatório: Dexametazona - 4mg, Benzodiazepinico - 10mg e Amoxicilina - 2g uma hora antes do procedimento.

Pós-operatório: Amoxicilina - 500mg de 8/8 hs por 7 dias, Ibuprofeno - 600mg de 6/6 hs por 3 dias e Dipirona - 500mg de 6/6 hs em caso de dor. Como colutório bochecho com Digluconato de Clorexidina 0,12% a partir do segundo dia

4.3 Exames Radiográficos e Tomográficos

Protocolo radiográfico feito no momento zero (instalação dos implantes) e 06 meses após.

Todos os pacientes foram submetidos a uma tomografia computadorizada pré-operatória para fins de diagnóstico e planejamento. As imagens tomográficas foram obtidas por meio de um tomógrafo computadorizado por feixe cônico TCFC, (Galileos, Sirona, Bensheim, Alemanha).

4.3.1 Exame Radiográfico Intrabucal

Foram realizadas para fins de medidas, radiografias digitais intrabucais padronizadas obtidas imediatamente após a instalação dos implantes (T0), e 6 meses após (T6).

As imagens periapicais foram obtidas por meio de um aparelho de raios X intrabucal digital, da marca Heliodent Vario (Sirona, Bensheim, Alemanha), operando com 7 mA e 85 kVp.

Foi utilizado um sensor Sidexis (Sirona, Bensheim, Alemanha) do tipo CCD, tamanho 2 (Full Size), de superfície ativa de 26X34 mm (*pixel* de 19,5µm).

A técnica periapical do paralelismo foi obtida com auxílio de um posicionador XCP-DS da marca Dentsply Rinn (Elgin, Illinois, EUA) que permite a obtenção das tomadas radiográficas em distância preconizada.

Os pacientes foram radiografados com a prótese em posição, sempre no mesmo aparelho e pelo mesmo operador, respeitando os critérios do fabricante.

4.4 Análise das Imagens Digitais

As imagens digitais periapicais (dos tempos T0 e T6) foram analisadas por meio do *software* Sidexis XG versão 2.5 (Sirona, Bensheim, Alemanha). As medidas lineares do lado mesial e distal dos implantes dos pacientes da amostra foram obtidas por meio da ferramenta “medir comprimento” do *software* Sidexis. As análises foram realizadas por um mesmo radiologista

Após abertura do programa, selecionou-se a imagem periapical e com zoom de 2X, foram realizados os procedimentos para medidas da altura do rebordo ósseo.

Com o auxílio da ferramenta “medir comprimento”, traçou-se uma linha paralela a plataforma do implante (na interface pilar/implante), como demonstra a Figura 1.

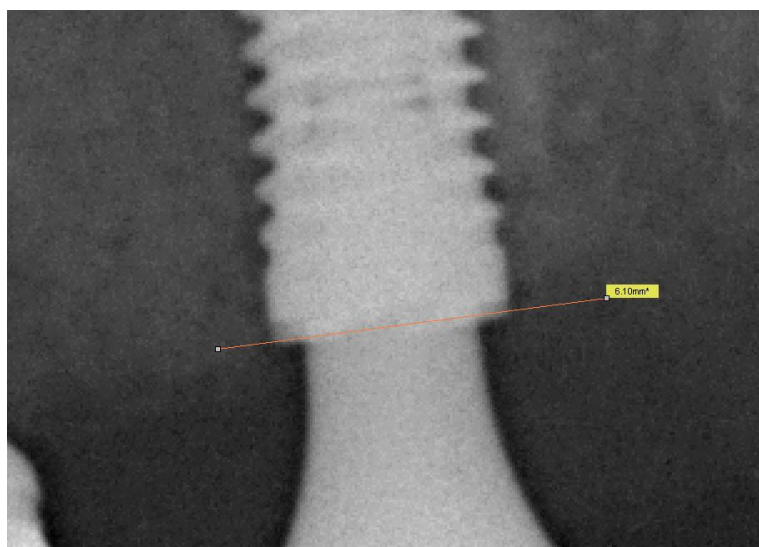


Figura 1- Linha horizontal de referência paralela à plataforma do implante

Nos casos de implantes que apresentavam perda óssea abaixo da linha da plataforma do implante, a mensuração foi realizada do ponto mais apical da imagem radiolúcida correspondente à perda óssea, na interface com o implante até a linha da plataforma do implante formando um ângulo de 90 graus com a mesma (Figura 2).




Figura 2- Ponto mais apical da imagem radiolúcida correspondente à perda óssea

Nos casos de implantes que não apresentavam perda óssea abaixo da linha da plataforma do implante a mensuração foi realizada do ponto mais alto da crista alveolar na direção do ombro do implante até a linha da plataforma do implante formando um ângulo de 90 graus com a mesma (Figura 3).

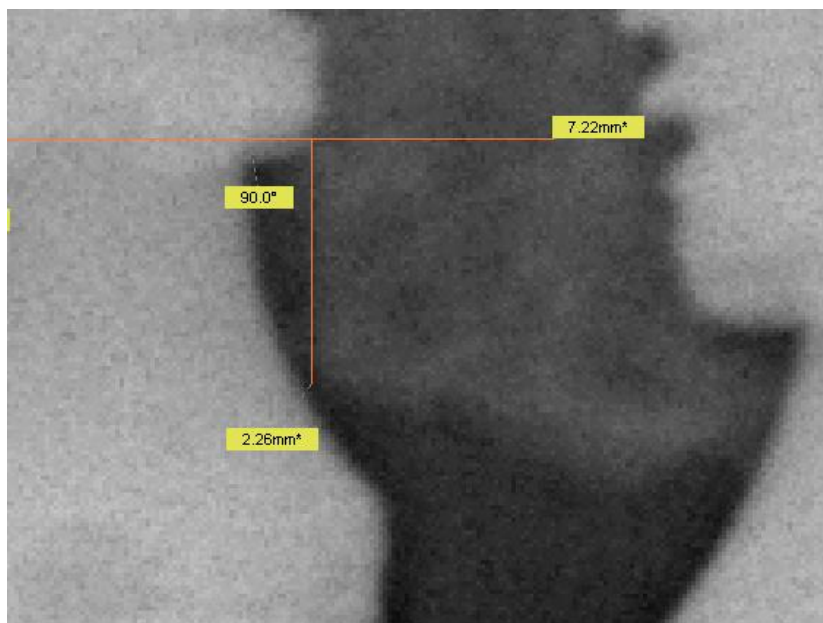


Figura 3- Mensuração realizada do ponto mais alto da crista alveolar na direção do ombro do implante até a linha da plataforma

Para garantir que essa linha da medida incidia perpendicularmente à linha da plataforma do implante, foi realizada a conferência do ângulo de 90 graus por meio da ferramenta “medir ângulos”. (Figura 4).

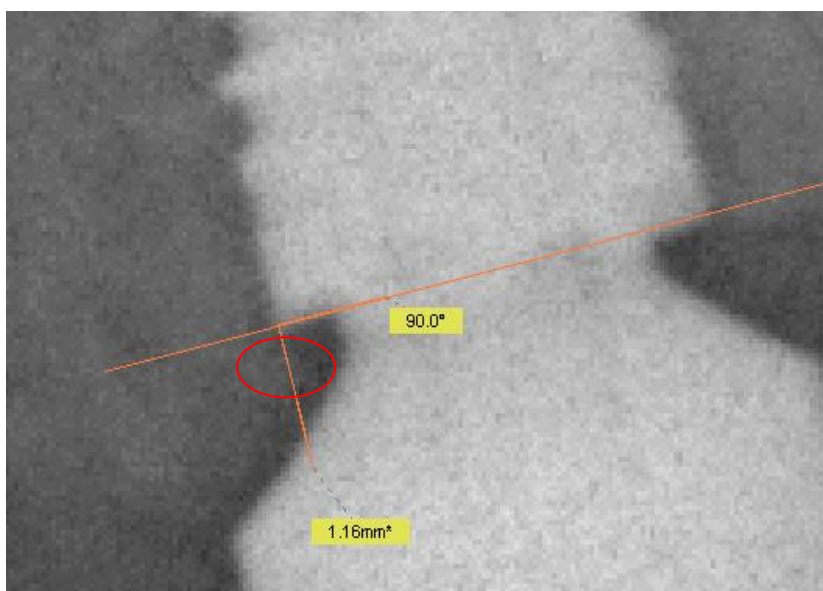


Figura 4- Conferência do ângulo de 90 graus por meio da ferramenta “medir ângulos”

As conferências de ângulo foram feitas como relatado anteriormente. Todos os passos para a obtenção das medidas lineares do lado mesial e distal dos implantes, nas imagens radiográficas dos 07 pacientes, nos tempos T0 e T6 (6 meses) foram realizados por 3 vezes, com intervalos de 15 dias, por examinador calibrados .

Os valores das mensurações foram transferidos para o programa Microsoft® Office Excel 2003 (Microsoft Corporation, EUA), para obtenção das médias das 3 medidas realizadas. Em seguida os dados foram submetidos à análise estatística.

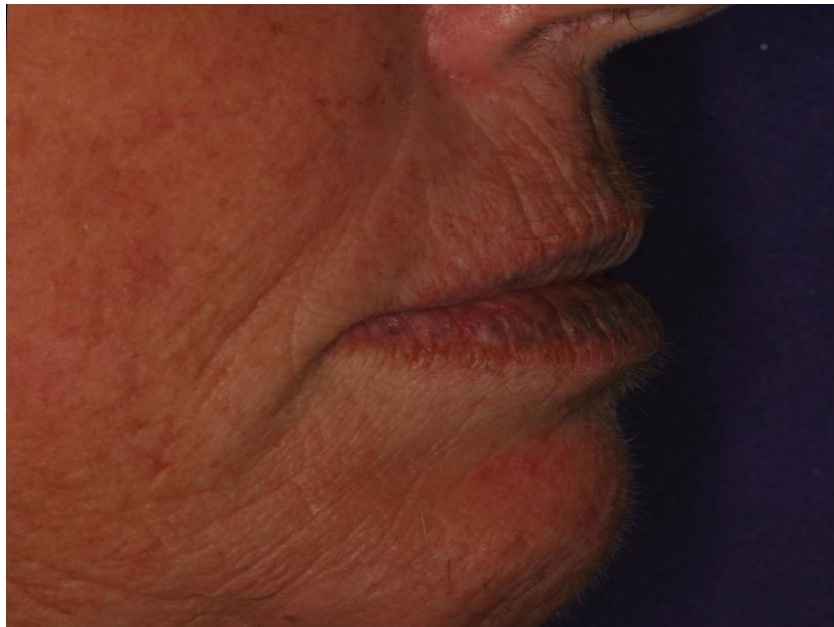

Figura 5- Visão lateral

A Figura 6 permite uma visualização radiográfica panorâmica final do protocolo superior.

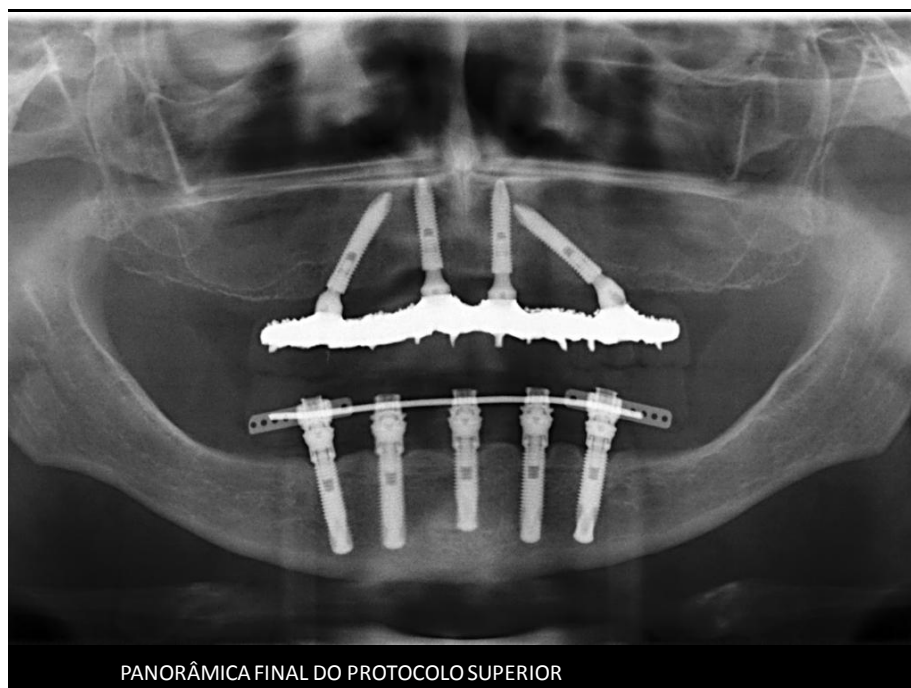


Figura 6- Panorâmica final do protocolo superior

Acompanhamento 6 meses após a cirurgia. Figura 7.

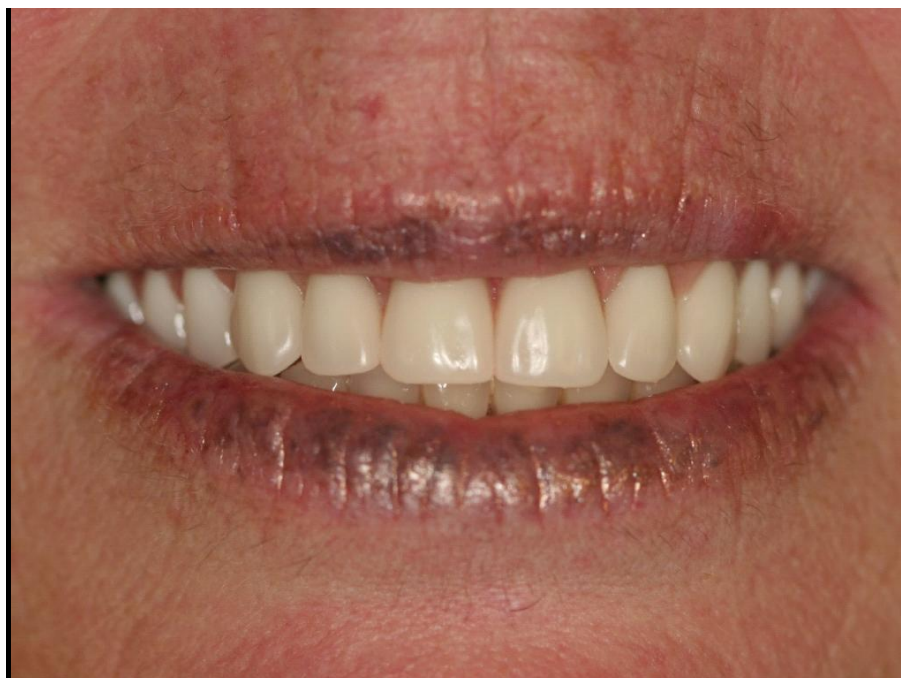

Figura 7- Acompanhamento 6 meses após a cirurgia

5. Artigos Científicos

5.1 Artigo Científico 1

Artigo elaborado segundo as normas da revista *Journal of Oral Implantology*

Avaliação da estabilidade de implantes submetidos a carga imediata com técnicas de ancoragem em maxila e comportamento ósseo

Ana Paula Farnezi Bassi– Profa Assistente Doutora da Disciplina de Cirurgia e Clínica Integrada da Universidade Estadual Paulista “Julio de Mesquita Filho” - UNESP – Araçatuba

Professora dos cursos de Pós-graduação do Instituto Latino Americano de Pesquisa e Ensino Odontológico (ILAPEO)

Rua Jacarezinho, 656 Mercês – Curitiba – Paraná – Brasil – 80710-150

Fone 55 41 3595-6000

Sidnei Luiz Bosi - Graduado em Odontologia pela UEPG – Ponta Grossa

Mestrando em Odontologia, área de concentração Implantodontia pelo Instituto Latino Americano de Pesquisa e Ensino Odontológico (ILAPEO)

Rua: Jacarezinho, 656 Mercês – Curitiba – Paraná – Brasil – 80710-150

Fone 55 41 3595-6000

RESUMO

Com o avanço tecnológico decorrente de estudos bem elaborados e da própria necessidade dos pacientes a implantodontia evoluiu rapidamente no sentido de satisfazer essa demanda, buscando materiais e técnicas que proporcionem maior segurança e rapidez nos tratamentos realizados. Buscam-se procedimentos menos invasivos, entretanto, com recuperação mais rápida dos pacientes. No presente trabalho buscou-se avaliar clínica e radiograficamente as possibilidades de reabilitação de maxilas reabsorvidas, bem como a estabilidade primária e secundária dos implantes por meio da análise de frequência de ressonância e avaliação do comportamento ósseo na região peri-implantar por meio de radiografias periapicais em pacientes reabilitados com próteses tipo protocolo. Para tanto 07 pacientes foram selecionados, sendo 03 do gênero masculino e 04 do gênero feminino com maxilares reabsorvidos que precisavam de reabilitação de prótese tipo protocolo, não fumantes e sistemicamente compensados. A análise de frequência de ressonância mostrou não haver diferença estatística significativa entre os tempos zero e seis meses. Já a avaliação radiográfica mostrou pequena perda óssea quando comparados os tempos zero e seis meses. Em relação aos implantes houve a perda de apenas um elemento, e, as próteses apresentaram sucesso de 100%. Concluiu-se que as técnicas de ancoragem têm seus índices de sucesso como a literatura tem mostrado, e que hoje deve-se preocupar muito com o planejamento e execução protética.

Palavras-chave: Maxila, Perda óssea alveolar, Implantes Dentários, Carga Imediata.

ABSTRACT

With technological advances arising from well-designed studies and the actual necessity of implantology patients has evolved rapidly to meet this demand, seeking materials and techniques that provide greater security and speed of treatments. Demand less invasive procedures, however, with faster recuperation of patients. In the present study sought to evaluate clinically and radiographically the possibilities of rehabilitation of atrophic jaws, as well as primary and secondary stability of implants by means of resonance frequency analysis and assessment of bone behavior in the region of peri-implant periapical radiographs in patients rehabilitated with prosthetic protocol type. For this purpose 07 patients were selected, being 03 males and 04 females with atrophic jaws that needed rehabilitation prosthetic protocol type, non-smokers and systemically compensated. The resonance frequency analysis showed no statistically significant difference between times zero and six months. Already radiographic evaluation revealed a small bone loss when compared to time zero and six months after. In relation to the implants was lost just one element, and the grafts had 100% success. It was concluded that the anchoring techniques have their success rates as the literature has shown, and that today should be very concerned with the planning and execution prosthetics.

Key-words: Maxilla, Alveolar Bone Loss, Dental Implants, Load, Immediate,

INTRODUÇÃO

A atrofia óssea maxilar representa um dos principais desafios da odontologia atual. Os avanços científicos e tecnológicos têm proporcionado aos pacientes grandes benefícios na reabilitação da maxila¹.

Desde a comprovação do sucesso da osseointegração até o uso bem indicado da carga imediata^{2,9,11,12} a implantodontia evoluiu muito, e continua buscando cada vez mais materiais e técnicas que tornem os procedimentos facilitados³.

O uso da técnica de ancoragem surge em meados de 2003 quando apresentaram um sistema para inserção de implantes baseado em imagens de tomografias computadorizadas pré-operatórias, o que permitiu ao cirurgião-dentista determinar a posição desejada de diferentes tipos de implantes. Nesse estudo foram usados implantes regulares pterigóideos e zigomáticos⁴. Embora todos os pacientes apresentassem atrofia maxilar severa as taxas de sobrevida foram de 92% para os implantes zigomáticos e 93% para os implantes regulares. A colocação de implantes pterigóideos é uma boa técnica para a reabilitação de maxilas atróficas, com escassa morbidade e complicações⁵.

Dentre as possibilidades para reabilitar o setor posterior da maxila os implantes curtos oferecem vantagens em relação às cirurgias para enxerto ósseo por requerer menor tempo de tratamento, menor desconforto para o paciente e menor custo^{6,13,14}. Outra proposta para se evitar os enxertos e a instalação de implantes inclinados, desviando de acidentes anatômicos e estruturas nobres^{7,10}. Em estudo realizado com o objetivo era avaliar a perda óssea marginal em volta de implantes inclinados em próteses parciais implantossuportadas concluiu-se que, após 05 anos em função a perda foi de 0,4 mm para os implantes axiais e 0,5 mm para os implantes inclinados⁸.

Ainda como opção para maxilas severamente reabsorvidas pode-se utilizar implantes zigomáticos.¹⁵

De uma forma geral o presente estudo avaliou clínica e radiograficamente as possibilidades de reabilitação em maxilas reabsorvidas. E, de maneira específica, avaliou a estabilidade primária e secundária dos implantes por meio da análise de frequência de ressonância e o comportamento ósseo na região peri-implantar por meio de radiografias periapicais em pacientes reabilitados com próteses tipo protocolo.

MATERIAIS E MÉTODOS

O presente trabalho foi realizado no Instituto Latino Americano de Pesquisa e Ensino Odontológico – ILAPEO no período de outubro de 2009 a novembro de 2010. Foram selecionados 07 pacientes sendo 03 do gênero masculino e 04 do gênero feminino com maxilares reabsorvidos que necessitavam de reabilitação de prótese do tipo protocolo. Foram incluídos somente pacientes que estavam sistemicamente compensados, com pouca altura óssea posterior e que não apresentavam nenhum fator de risco ao tratamento proposto. Para esses pacientes foi realizado planejamento reverso e montagem em articulador semi-ajustável, a fim de verificar se os mesmos não necessitavam realizar cirurgias reconstrutivas com enxertos autógenos.

Após análise do planejamento reverso e estudo tomográfico, foram confeccionadas guias cirúrgicas, solicitados exames laboratoriais de rotina. Após esse preparo os pacientes foram então submetidos aos procedimentos cirúrgicos.

TÉCNICA CIRÚRGICA

Sob anestesia local foi realizada uma incisão sob a crista do rebordo da região do elemento 16 ao elemento 26, seguida de duas incisões verticais nas mesmas áreas com descolamento mucoperiosteal total. Com o auxílio do guia multi-funcional e a observação clínica das extensões dos seios maxilares foram realizadas as demarcações das posições ideais dos implantes. Para região anterior de maxila foi utilizada a técnica convencional de instalação de implantes. Para a região posterior devido ao tamanho reduzido de altura óssea foram utilizados implantes inclinados. A técnica de fresagem utilizada seguindo a orientação preconizada pelo fabricante.

Todos os implantes foram instalados com no mínimo 32N cm para realização da técnica de carga imediata. Neste momento foram colocados os mini-pilares e sobre estes se colocou um *transdutores, Smart Peg* (Smart Peg Type A3, Suécia) que se adapta sobre os mini-pilares para mensuração frequência de ressonância (Osstell® Mentor, Suécia) e avaliação da estabilidade primária. Em seguida foram colocados os *transfers* e fez-se a sutura utilizando fio de nylon 5.0. Foi utilizado um *Smart Peg* para cada paciente.

Na sequência fez-se a moldagem de transferência e as próteses foram instaladas no máximo em 2 dias após a colocação dos implantes.

Todos pacientes receberam como medicação pré-operatória 4mg de corticóide, 10mg de Benzodiazepínico e 2g de amoxicilina e para pacientes alérgicos a foi prescrito clindamicina de 600mg 1 hora antes. Para o pós-operatório foi mantida o antibiótico, e associou-se um anti-inflamatório e um analgésico em caso de dor. A manutenção da higiene oral foi obtida com um de colutório a base de clorexidina.

EXAMES RADIOGRÁFICOS E TOMOGRÁFICOS

O protocolo radiográfico foi feito no momento zero (instalação dos implantes) e 06 meses após.

Todos os pacientes foram submetidos a uma tomografia computadorizada pré-operatória para fins de diagnóstico e planejamento. As imagens tomográficas foram obtidas por meio de um tomógrafo computadorizado por feixe cônico (TCFC), (Galileos, Sirona, Bensheim, Alemanha).

EXAME RADIOGRÁFICO INTRABUCAL

Foram realizadas para fins de medidas, radiografias digitais intrabucais padronizadas obtidas imediatamente após as instalação dos implantes (T0), e 6 meses após (T6).

As imagens periapicais foram obtidas por meio de um aparelho de raio X intrabucal digital, da marca Heliodont Vario (Sirona, Bensheim, Alemanha), operando com 7 mA e 85 kVp.

Foi utilizado um sensor Sidexis (Sirona, Bensheim, Alemanha) do tipo CCD, tamanho 2 (Full Size), de superfície ativa de 26X34 mm (*pixel* de 19,5µm).

A técnica periapical do paralelismo foi obtida com auxílio de um posicionador XCP-DS da marca Dentsply Rinn (Elgin, Illinois, EUA) que permite a obtenção das tomadas radiográficas em distância preconizada.

Os pacientes foram radiografados com a prótese em posição, sempre no mesmo aparelho e com o mesmo operador, respeitando os critérios do fabricante.

ANÁLISE DAS IMAGENS DIGITAIS

As imagens digitais periapicais (dos tempos T0 e T6) foram analisadas por meio do *software* Sidexis XG versão 2.5 (Sirona, Bensheim, Alemanha), pelo mesmo radiologista. As medidas lineares do lado mesial e distal dos implantes dos pacientes da amostra foram obtidas por meio da ferramenta “medir comprimento” do *software* Sidexis. Após abertura do programa, selecionou-se a imagem periapical e com zoom de 2X, foram realizados os procedimentos para medidas da altura do rebordo ósseo.

Com o auxílio da ferramenta “medir comprimento”, traçou-se uma linha paralela a plataforma do implante (na interface pilar/implante)

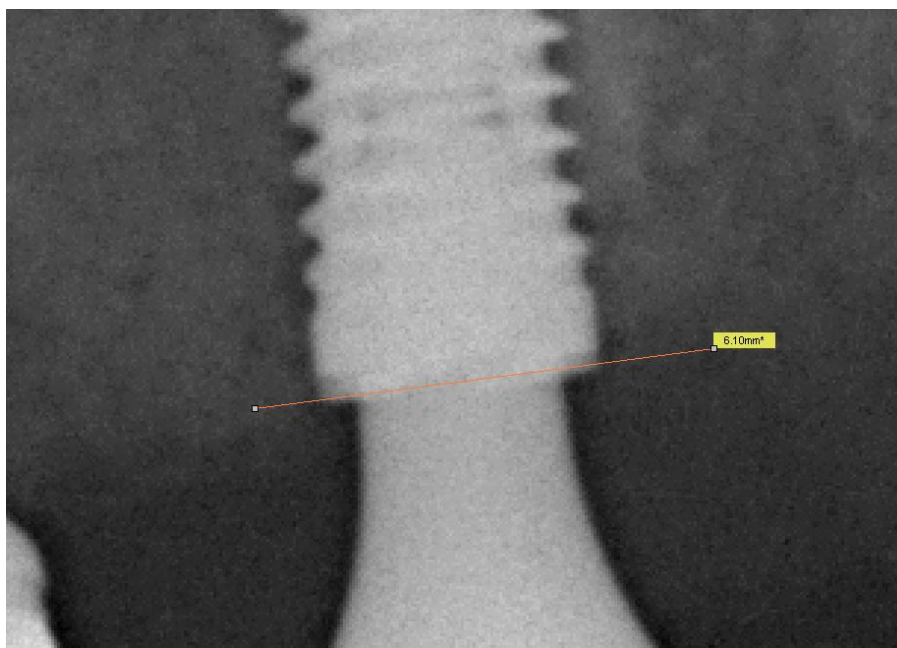


Figura 1- Linha horizontal de referência paralela a plataforma do implante

Nos casos de implantes que apresentavam perda óssea abaixo da linha da plataforma do implante, a mensuração foi realizada do ponto mais apical da imagem radiolúcida correspondente à perda óssea, na interface com o implante até a linha da plataforma do implante formando um ângulo de 90 graus com a mesma (Figura 2).

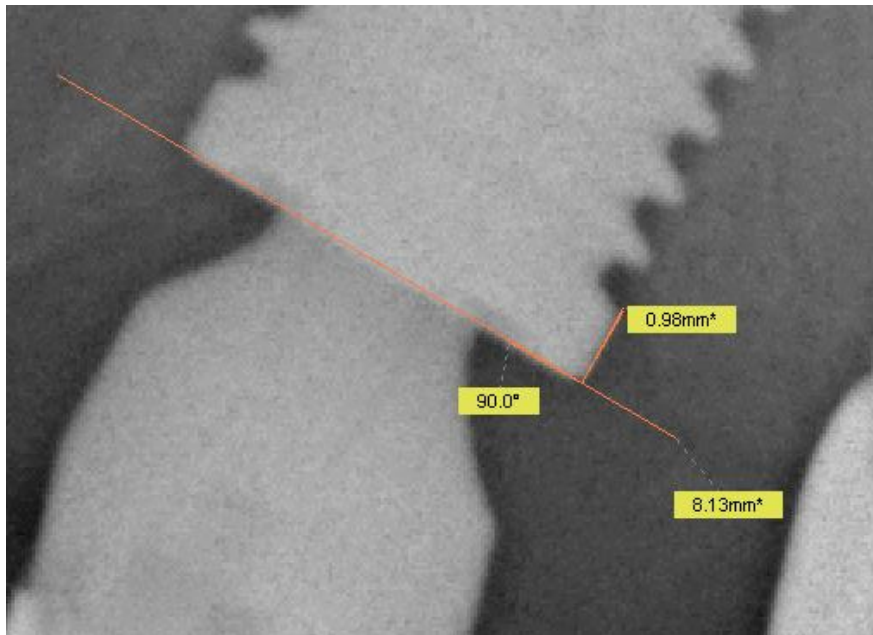


Figura 2- Mensuração realizada do ponto mais apical da imagem radiolúcida correspondente à perda óssea

Nos casos de implantes que não apresentavam perda óssea abaixo da linha da plataforma do implante a mensuração foi realizada do ponto mais alto da crista alveolar na direção do ombro do implante até a linha da plataforma do implante formando um ângulo de 90 graus com a mesma (Figura 3).

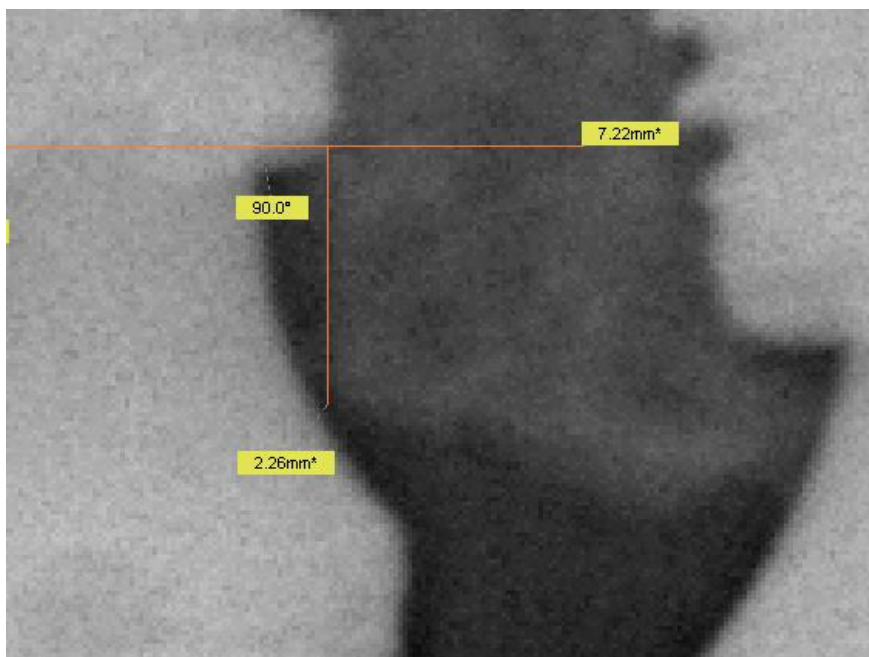


Figura 3- Mensuração realizada do ponto mais alto da crista alveolar na direção do ombro do implante até a linha da plataforma

Para garantir que essa linha da medida incidia perpendicularmente à linha da plataforma do implante, foi realizada a conferência do ângulo de 90 graus por meio da ferramenta “medir ângulos”. (Figura 4).

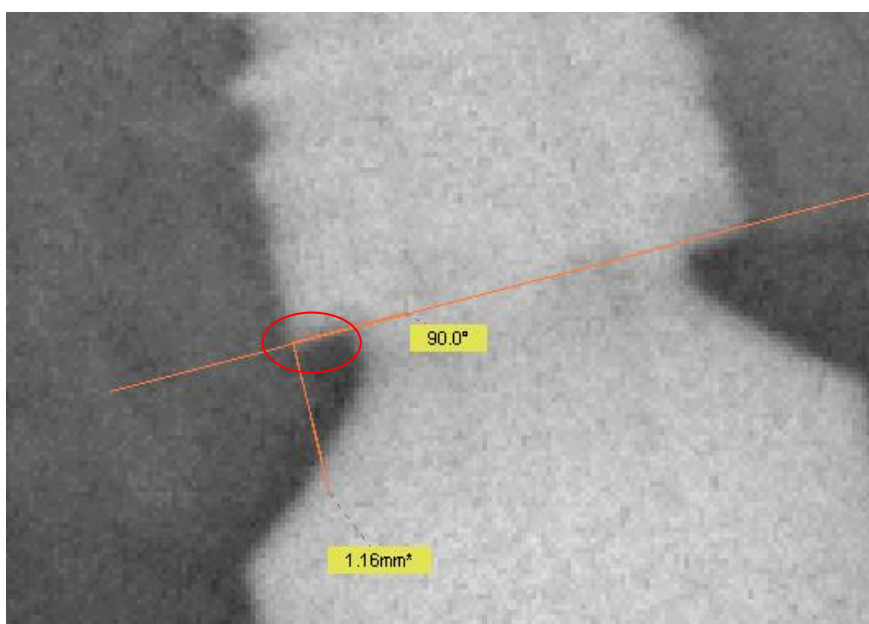


Figura 4- Conferência do ângulo de 90 graus por meio da ferramenta “medir ângulos”

As conferências de ângulo foram feitas como relatado anteriormente. Todos os passos para a obtenção das medidas lineares do lado mesial e distal dos implantes, nas imagens radiográficas dos 07 pacientes, nos tempos T0 e T6 (6 meses) foram realizados por 3 vezes, com intervalos de 15 dias, por examinador calibrados .

As análises das imagens foram feitas por um profissional radiologista.

Os valores das mensurações foram transferidos para o programa Microsoft® Office Excel 2003 (Microsoft Corporation, EUA), para obtenção das médias das 3 medidas realizadas. Em seguida os dados foram submetidos à análise estatística.

RESULTADOS

Para a análise da frequência de ressonância foram obtidos dados contidos na Tabela 1.

Tabela 1. Avaliação das médias, desvio padrão e grau de liberdade dos valores obtidos da análise de frequência de ressonância

	Média do primeiro grupo	Média do Segundo grupo	N	Diferença entre médias	Desvio Padrão da diferença	t	Graus de liberdade	p
OCVEST x O6VEST	58,10	58,00	37	0,10	7,52	0,08	36	0,93
OCPROX x O6PROX	61,51	62,97	37	-1,45	6,93	-1,28	36	0,20

Utilizando-se o teste KS (Kolmogorov Smirnov) estatisticamente não houve diferença significativa para a análise de frequência de ressonância entre os tempos zero e seis meses quando fizemos comparações não pareadas. Tabela 2.

Tabela 2. Análise estatística – teste KS

VARIÁVEL	Estatística do Teste K-S	Valor de p
OCVEST	d=0,09	p> 0.20
OCPROX	d=0,18	p<0,15
O6VEST	d=0,11	p>0 ,20
O6PROX	d=0,13	p> 0.20

Quando foi aplicado o teste paramétrico T para amostras dependentes (pareadas) consideramos que as diferenças são significantes para $p < 0,05000$, onde novamente não encontramos diferença estatisticamente significativa. Ver Tabela 3

Tabela 3. Avaliação da frequência de ressonância – Teste T para amostras pareadas

	Média do primeiro grupo	Média do Segundo grupo	N	Diferença entre médias	Desvio Padrão da diferença	t	Graus de liberdade	p
OCVEST x O6VEST	58,10	58,00	37	0,10	7,52	0,08	36	0,93
OCPROX x O6PROX	61,51	62,97	37	-1,45	6,93	-1,28	36	0,20

Os gráficos 1 e 2 demonstram que não há diferença estatisticamente significativa entre a medida realizada pela frequência de ressonância (Osstell®) da face vestibular e palatina no ato da cirurgia e 6 meses depois.

Gráfico 1.

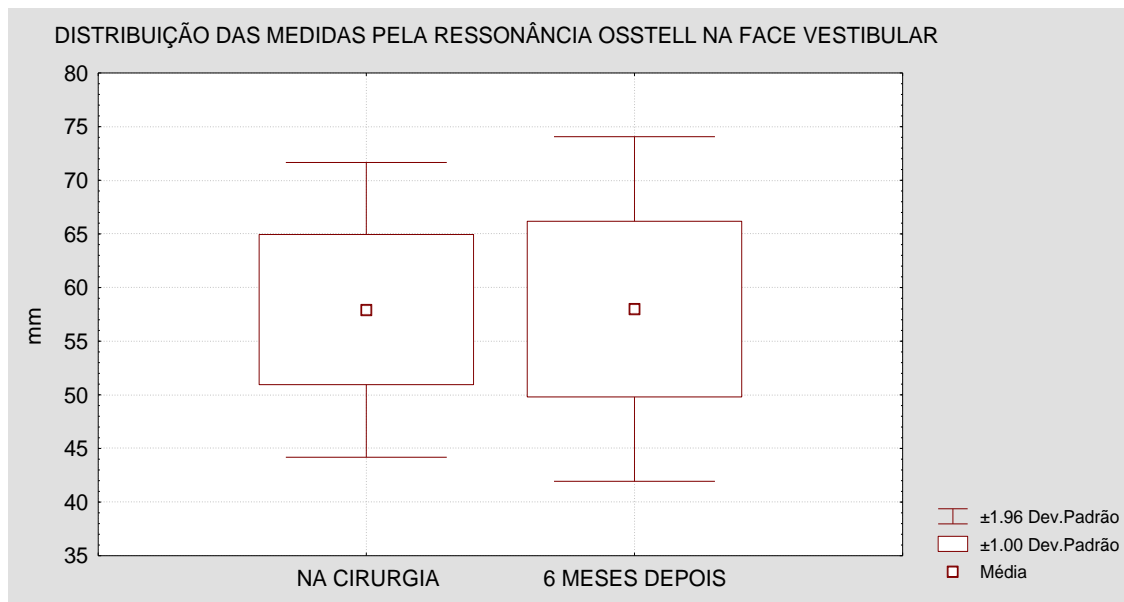
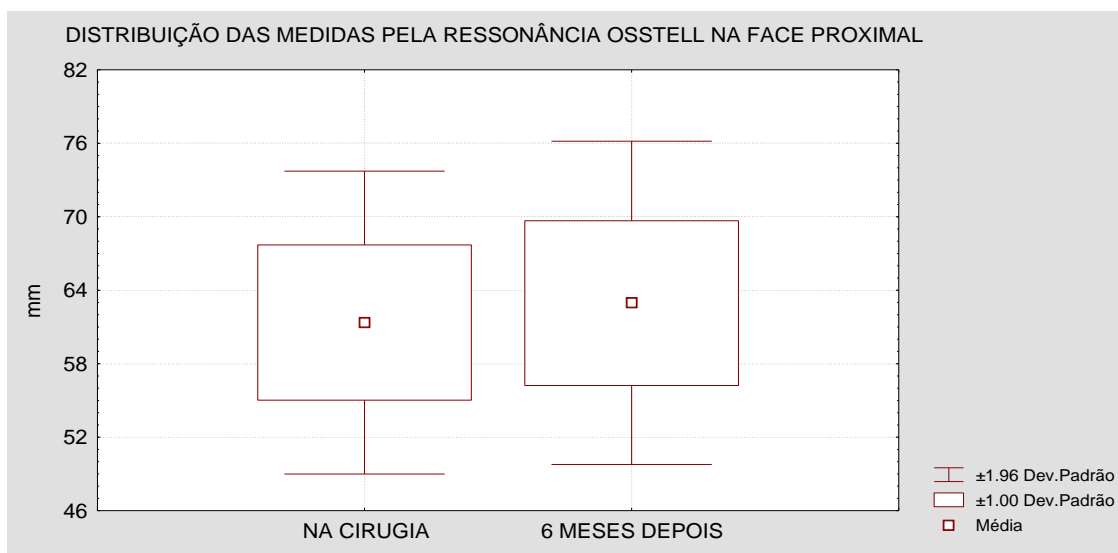


Gráfico 2.



Os dados obtidos das análises das radiográficas estão contidos na tabela 4.

Tabela 4. Dados obtidos da análise radiográfica

	Média do primeiro grupo	Média do Segundo grupo	N	Diferença entre médias	Desvio Padrão da diferença	t	Graus de liberdade	p
RCDIS x R6MDIS	1,93	1,19	39	0,73	0,97	4,71	38	0,000032 *
RCMES x R6MMES	1,21	0,51	39	0,69	0,83	5,23	38	0,000006 *

Para esses dados foi também utilizado Teste K S – Kolmogorov Smirnov para uma amostra para normalidade dos dados

Tabela 5. Teste KS para análise dos dados obtidos das radiografias.

RCDIS	d=0,10	p> 0.20
RCMES	d=0,14	p> 0.20
R6MDIS	d=0,15	p> 0.20
R6MMES	d=0,17	p<0,20

Na tabela 5 observa-se que todos os valores de p são > 0,05, portanto todas as variáveis se distribuem normalmente, logo utilizamos o teste paramétrico t – amostras dependentes (pareadas) para comparar os quatro diferentes grupos (RCDIS x R6MDIS e RCMES x R6MMES) quanto às medidas no ato da cirurgia e após 6 meses da cirurgia

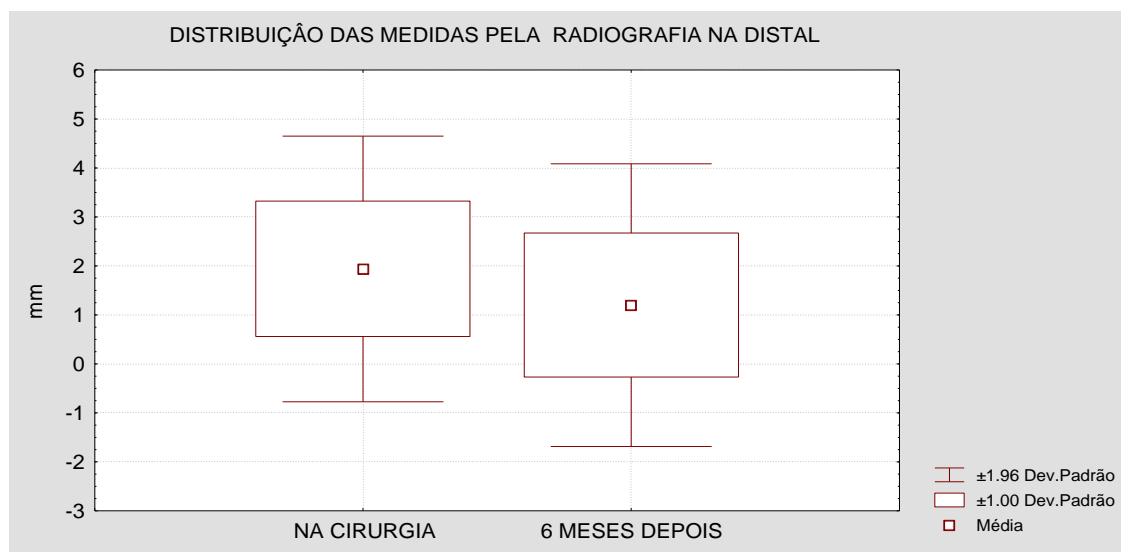
Tabela 6. Teste t para amostras dependentes (pareada)

	Média do primeiro grupo	Média do Segundo grupo	N	Diferença entre médias	Desvio Padrão da diferença	t	Graus de liberdade	p
OCVEST x O6VEST	58,10	58,00	37	0,10	7,52	0,08	36	0,93
OCPROX x O6PROX	61,51	62,97	37	-1,45	6,93	-1,28	36	0,20
RCDIS x R6MDIS	1,93	1,19	39	0,74	0,97	4,71	38	0,000032 *
RCMES x R6MMES	1,21	0,51	39	0,70	0,83	5,23	38	0,000006 *

* Diferença estatisticamente significante.

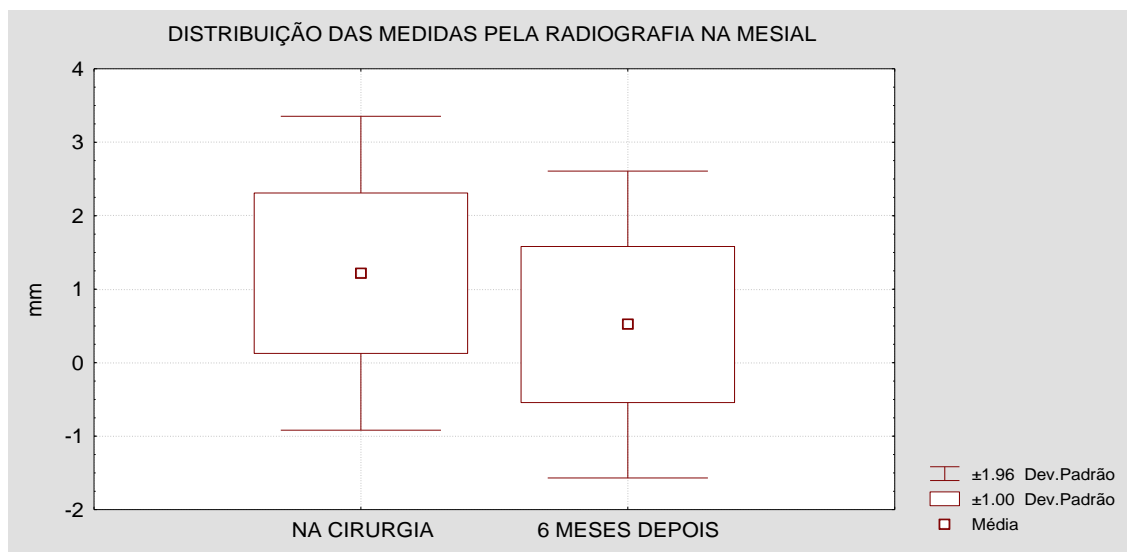
Existe diferença significativa entre as médias da medida realizada pela radiografia. A diferença média é de 0,74 mm. A média após 6 meses de cirurgia, 1,19 mm é significativamente menor que a média 1,93 mm na face distal, como demonstra o gráfico 3

Gráfico 3.



Assim como existe diferença significativa entre as médias da medida realizada pela radiografia na face mesial. A diferença média é de 0,70 mm. A média após 6 meses de cirurgia, 0,51 mm é significativamente menor que a média 1,21 mm, como demonstra o Gráfico 4 .

Gráfico 4.



Clinicamente os tecidos moles apresentavam-se sadios e com ausência de sangramento durante o acompanhamento. Houve perda de 01 implante (2,56%) dos 39 instalados (97,44%) e das 07 próteses tipo protocolo o índice de sucesso foi de 100% após 06 meses.

DISCUSSÃO

O uso de implantes para reabilitação de arcos desdentados é hoje um fato consagrado na literatura, com índices de sucesso elevado^{2,7,12,17}. Contudo, a forma de reabilitá-los vem sofrendo ao longo do tempo transformações importantes, no que diz respeito às possibilidades cirúrgicas, havendo hoje uma maior tendência por parte dos profissionais, de serem menos invasivos e dessa forma quando indicado utilizarem técnicas de ancoragem para tratamento desses casos¹⁸. Vários fatores são preponderantes na reabilitação de uma maxila reabsorvida, no entanto, o fator mais crítico é o volume de osso presente e a análise da reabsorção se mínima, moderada ou grave vão determinar a abordagem terapêutica a ser utilizada²⁶.

Entretanto,¹² sugere-se cautela no momento de selecionar-se os pacientes para a carga imediata, mas acredita que é um campo de trabalho promissor. Ainda em 2004, disse-se⁷ que a carga imediata é algo sólido, porém a carga tardia não será abandonada. Assim, o estudo e acompanhamento, a longo prazo, se faz necessário para ter-se uma base sólida a respeito dessas novas técnicas e desta forma oferecer-se tratamentos mais seguros para os pacientes. O uso de implantes inclinados vem se mostrando uma excelente opção para reabilitação de arcos desdentados totais de maxila, quando na região posterior existem grandes extensões do seio maxilar, impossibilitando a instalação de implantes nessas áreas, sem que previamente seja realizada sua reconstrução por meio de enxertia óssea^{7,19}.

Neste trabalho verificou-se que os pacientes reabilitados com próteses do tipo protocolo por meio de implantes inclinados, mostraram-se bastante satisfeitos. Não houve até o presente momento a perda de nenhuma prótese embora tenha ocorrido a perda de um implante que não comprometeu a reabilitação do paciente. Os resultados

obtidos neste estudo, por meio da análise das radiografias, confirmam o que muitos trabalhos publicados mostram, isto é, ao utilizar-se implantes para reabilitação, observa-se uma pequena perda óssea peri-implantar no decorrer do tempo^{20,22}. Os dados revelaram uma perda óssea, 0.74mm da face distal e 0.70mm na face mesial quando comparou-se os momentos zero e seis meses após a instalação da prótese. Provavelmente este fato ocorre em virtude da própria remodelação óssea que ocorre na crista após ser realizada a instrumentação cirúrgica para instalação do implante.

Em 2008 realizou-se um estudo onde o objetivo era avaliar o comportamento de implantes axiais e inclinados em maxilares completamente desdentados. Os acompanhamentos foram feitos aos 6 meses, 1 ano e anualmente até 5 anos. A taxa de sobrevivência para os implantes após 1 ano de foi de 98,8% para ambos os implantes axiais e inclinados, e para a prótese a taxa de sucesso foi de 100% em um ano, resultado semelhante ao encontrado neste estudo, que foi de 97,4% de sobrevivência para os implantes e 100% para prótese. A perda óssea marginal ao redor dos implantes axiais e inclinados após 12 meses foi semelhante, sendo, respectivamente, 0,9 +/-0,4mm e 0,8 +/-0,5 mm, neste trabalho foi de 0,7mm em 6 meses^{8,16}.

A viabilidade da reabilitação de maxilas reabsorvidas por meio de implantes inclinados, verificando que não há diferença significativa na taxa de falha entre os implantes retos e inclinados, nem entre os implantes da maxila e da mandíbula. A perda óssea peri-implantar mostrou-se sem diferença significativa entre implantes inclinados e verticais, corroborando com nossos resultados, concluindo que o uso de implantes inclinado pode ser considerado uma técnica previsível na reabilitação de maxilas, com um excelente prognóstico a curto e médio prazo⁸.

Houve dois implantes que não foi obtido o valor da análise de ressonância. Um implante estava perdido e o outro aparentemente encontra-se osseointegrado e está mantido na prótese. Um achado importante foi a manutenção dos valores da análise de frequência de ressonância nos tempos zero e seis meses, pois na maioria dos trabalhos esse valor diminui nesse período e, a partir dos 6 meses é que começa a aumentar. Acredita-se que talvez a dificuldade em obter um resultado na mensuração da frequência de ressonância possa estar relacionada ao comprometimento do implante e assim, este pode ser mais um fator a ajudar a avaliar a osseointegração^{8,16}

É importante enfatizar que o planejamento reverso é imprescindível na reabilitação de maxilas reabsorvidas. Como o uso de próteses totais com o passar dos anos acelera o processo de reabsorção do rebordo alveolar residual, geralmente nos deparamos com maxilares bem reabsorvidos no momento da reabilitação. Isso associado à presença de reparos anatômicos como o seio maxilar e a cavidade nasal podem oferecer limitações à colocação de implantes. Estes fatores associados à questão estética tornam complexa a reabilitação da maxila. O planejamento deve ser criterioso para que seja possível atender às necessidades funcionais e estéticas de cada caso. Assim, estabelecer um diagnóstico da situação que o paciente se encontra, é fundamental tanto para o profissional quanto para o paciente, afim de que possam entender o caso e as possibilidades de tratamento²³.

Neste estudo, a reabilitação por meio de prótese do tipo protocolo, é uma indicação para casos que necessitam de compensações verticais e/ou horizontais devido a discrepância das relações maxilomandibulares. Como o material estético é resina, o peso da prótese é menor. O grau de desgaste dos dentes de estoque faz com que seja um

importante fator na dissipação de cargas. Somando-se a isso a facilidade de confecção, essa prótese torna-se ideal para a técnica da instalação imediata a instalação de implantes²⁴.

Contudo, cabe ressaltar que embora hoje haja uma maior tendência de evitar as reconstruções ósseas ainda este procedimento é uma opção principalmente quando a discrepância vertical e horizontal é grande, tendo como consequência uma prótese com grande quantidade de resina. Também é importante considerar que a técnica de implantes inclinado exige uma maior experiência de quem realiza, pois além de ser mais detalhada, o profissional trabalha em áreas mais reabsorvidas e, portanto há mais dificuldades em conseguir a estabilização dos implantes²⁵.

Desta forma verificou-se que os resultados obtidos mostram que a técnica de implantes inclinados para reabilitação de maxilas reabsorvidas é uma alternativa viável, porém exigem um bom planejamento e execução. Contudo, há necessidade de um maior acompanhamento para que se possa, a longo prazo, verificar-se os resultados.

CONCLUSÃO

O presente trabalho pode-se concluir que clínica, radiográfica e por análise de frequência de ressonância a técnica de ancoragem mostrou-se adequada para reabilitação de maxilas reabsorvidas, quando indicada por um diagnóstico e planejamento adequado.

REFERÊNCIAS

- 1 Duarte LR, Nary Filho H, Francischone CE, Junior CE, Viana A. Fixações zigomáticas: uma excelente alternativa cirúrgica para a maxila severamente reabsorvida. Revisão de literatura e estágio científico atual. *Implant news* 2004; 1(6):477-486.
- 2 Brånemark PI, Hansson BO, Adell R, Breine U, Lindström J, Hallén O, Ohman A. Osseointegrated implants in the treatment of the edentulous jaw. Experience from a 10-year period. *Scand J Plast Reconstr Surg Suppl.* 1977;16:1-132.
- 3 Ribeiro GL, Batista FC, Schneider LE, Lima PVP, Krause RGS, Smidt R. Carga imediata sobre implante unitário imediato - relato de caso clínico. *Stomatos* 2005; 11(20):51-72.
- 4 Vrielinck L, Politis C, Schepers S, Pauwels M, Naert I. Image-based planning and clinical validation of zygoma and pterygoid implant placement in patients with severe bone atrophy using customized drill guides. Preliminary results from a prospective clinical follow-up study. *Int J Oral Maxillofac Surg.* 2003;32(1):7-14.
- 5 Rodriguez-Ciurana X, Nebot V, Mendez V, Segalá, M. Alternativas a la elevación de seno maxilar: rehabilitación del sector posterior del maxilar atrófico mediante Implantes pterigóideos. *Rev Esp Cir Oral Maxilofac* 2008;30(6):412-19.
- 6 Misch CE, Steingra J, Barboza E, Misch-Dietsh F, Cianciola LJ, Kazor C. Short dental implants in posterior partial edentulism: a multicenter retrospective 6-year case series study. *J Periodontol.* 2006;77(8):1340-7.
- 7 Krekmanov L, Kahn M, Rangert B, Lindström H. Tilting of posterior mandibular and maxillary implants for improved prosthesis support. *Int J Oral Maxillofac Implants.* 2000;15(3):405-14.
- 8 Koutouzis T, Wennström JL. Bone level changes at axial- and nonaxial-positioned implants supporting fixed partial dentures: A 5-year retrospective longitudinal study. *Clin Oral Implants Res.* 2007;18(5):585-90. Epub 2007 Jun 30.
- 9 Wöhrle PS. Single-tooth replacement in the aesthetic zone with immediate provisionalization: fourteen consecutive case reports. *Pract Periodontics Aesthet Dent.* 1998;10(9):24-37.
- 10 Henry PJ, Tan AES, Allan BP, Hall J, Johansson C. Removal torque comparison of Ti Unite and turned implants in the greyhound dog mandible. *Applied Osseointegration Res.* 2000; 1:15-17.
- 11 Jaffin RA, Kumar A, Berman CL. Immediate loading of implants in partially and fully edentulous jaws: A series of 27 case reports. *J Periodontol.* 2000;71(5):833-8.
- 12 Bottino, MA Mercado de trabalho. *Implant News.*,2004; 1(1):18.
- 13 Renouard F, Nisand D. Short implants in the severely resorbed maxilla: a 2-year retrospective clinical study. *Clin Implant Dent Relat Res.* 2005;7 Suppl 1:S104-10.

- 14 Fugazzotto PA. Shorter implants in clinical practice: rationale and treatment results. *Int J Oral Maxillofac Implants* 2008;23(3):487-96.
- 15 Migliorança RM, Coppedê AR, Zamperlini MS, Mayo T, Viterbo RBS, Lima DM. Reabilitação da maxila atrófica sem enxertos ósseos: resultados de um novo protocolo utilizado em casos de edentulismo total. *ImplantNews* 2007;4(5): 557-564.
- 16 Del Fabbro M, Bellini CM, Romeo D, Francetti L. Tilted Implants for the Rehabilitation of Edentulous Jaws: A Systematic Review. *Clin Implant Dent Relat Res*. 2010 May 13.
- 17 Vasconcelos LW, Franciscone CE, Lima EG, Takagui RM. Carga imediata para reabilitação de mandíbulas desdentadas. In: Dinato; Polido. *Implantes osseointegrados, cirurgia e prótese*. São Paulo: Artes Médicas; 2001.p. 465-475.
- 18 Sorni M. Implant rehabilitation of the atrophic jaw: a review of the literature since 1999. *Med Oral Patol Oral Cir Bucal* 2005;10:45-56.
- 19 Aparício C, Perales P, Rangert B. Tilted implants as an alternative to maxillary sinus grafting: a clinical, radiologic, and periotest study. *Clinical Implant Dentistry and Related Research*, Maldem, 2001; 3(1):39-49.
- 20 Maló P, Rangert B, Nobre M. All-on-4 immediate-function concept with Brånemark System implants for completely edentulous maxillae: a 1-year retrospective clinical study. *Clin Implant Dent Relat Res*. 2005;7(1):588-94.
- 21 Calandriello R, Tomatis M. Simplified treatment of the atrophic posterior maxilla via immediate/ early function and tilted implants: A prospective 1-year clinical study. *Clin Implant Dent Relat Res* 2005 ;7 (1):1-12
- 22 Testori T, Del Fabbro M, Capelli M, Zuffetti F, Francetti L, Weinstein RL. Immediate occlusal loading and tilted implants for the rehabilitation of the atrophic edentulous maxilla: 1-year interim results of a multicenter prospective study. *Clin Oral Implants Res*. 2008;19(3):227-32. Epub 2008 Jan 3.
- 23 Bedrossian E. The zygomatic implants: preliminary data on treatment of severely resorbed maxillae: a clinical report. *Int J Oral Maxillofac Implants* 2002;17(6):861-865.
- 24 Padovan LEM, Sartori IAM, Thomé G, Melo ACM. Carga Imediata e implantes osteointegrados. São Paulo: Santos, 2008.p.161-173.
- 25 Nary Filho H, ILG, J.P. Atrofia severa da maxila. In: Dinatto JC, Polido WD. *Implantes Osseointegrados, Cirurgia e Prótese*. São Paulo: Artes Médicas, 2001.p. 343-372.
- 26 Desjardins RP. Prosthesis design for osseointegrated implants in the edentulous maxilla. *Int J Oral Maxillofac Implants*. 1992 Fall; 7(3):311-20.

5.2. Artigo Científico II

Artigo elaborado segundo as normas da revista *Implant News*

Critérios para reabilitação de maxila atrófica com a técnica do *All on Four*: relato de caso clínico

Sidnei Luiz Bosi *

Ana Paula Farnezi Bassi**

* Mestrando em odontologia área de concentração Implantodontia pelo Instituto Latino Americano de Pesquisa e Ensino Odontológico (ILAPEO)

** Profa Assistente Doutora da Disciplina de Cirurgia e Clínica Integrada da Universidade Estadual Paulista “Julio de Mesquita Filho” - UNESP – Araçatuba Professora dos cursos de Pós-graduação do Instituto Latino Americano de Pesquisa e Ensino Odontológico (ILAPEO)

Endereço do autor: Rua Freire Alemão, 499- Vila Estrela – Ponta Grossa- Paraná

CEP 84040-050- Fone 42 3225-7272

E-mail: slbosi@uol.com.br

RESUMO

A modernidade e o acesso a informação pelos pacientes exige cada vez mais o conhecimento e a perfeição dos profissionais. Na odontologia, especificamente na implantodontia, isso se torna bem evidente quando o dentista é procurado para resolver algo e o paciente relata certo conhecimento sobre o assunto. No que diz respeito à reabilitação de edêntulos totais sabe-se que a carga imediata propicia isso de uma forma rápida. No entanto, quase sempre essas regiões apresentam-se com elevado grau de atrofia óssea. Assim, a busca para a resolução desses problemas sem o uso de enxertos ósseos e sem demora na finalização do tratamento, sempre que possível, tornou cada vez mais crescente a procura por novas técnicas. Desta forma, técnicas cirúrgicas avançadas são divulgadas na literatura, uma delas é a técnica que descreve a colocação de 04 implantes com carga imediata, desde que sejam bem distribuídos. Baseado nesse conceito, denominado *All on Four* (tudo sobre quatro), os autores discutiram os critérios no qual o cirurgião-dentista deverá se basear para realizar essa técnica e relataram um caso clínico onde o ato cirúrgico seguiu um protocolo sem intercorrências e, após 06 meses de acompanhamento clínico e radiográfico, tem se mostrado satisfatório.

Unitermos: Maxila, Perda óssea alveolar, Implantes Dentários, Carga Imediata.

ABSTRACT

Modernity and information access by patients require knowledge and perfection of professionals. In dentistry especially in implantology, it becomes quite evident when the dentist is looking to solve something and the patient reports some knowledge on the subject. About the rehabilitation of edentulous total known to load it immediately provides a way fast. No however, the jaws that are presented in the clinical case have a high bone atrophy. However, the dentist to resolve such problems without the use of bone grafts and without delay in the completion of treatment. The implant goes into their surgical techniques and today it is possible to put four implants and upload them immediately, provided they are well distributed. Based on this concept called All on Four, they reported a clinical case where the surgical protocol followed an uneventful an after six months of clinical and radiographic follow has proved satisfactory.

Key-words: Maxilla, Alveolar Bone Loss, Dental Implants, Load, Immediate

INTRODUÇÃO

Com a introdução dos implantes osseointegrados, a dificuldade de estabilização de próteses totais inferiores foi quase que totalmente resolvida. Praticamente toda mandíbula desdentada pode ser reabilitada, colocando-se quatro a seis fixações intermentonianas, recebendo na sequência uma prótese fixa com extensão *cantilever*, porém, na maxila, os níveis de sucesso de reabilitações totais são inferiores aos da mandíbula. Isso se justifica pela complexa anatomia da maxila, apresentando diversas estruturas nobres, como seios maxilares e fossas nasais, esta anatomia possui uma qualidade óssea inferior a da mandíbula, uma vez que as corticais ósseas maxilares são mais delgadas e o trabeculado ósseo menos denso. Devido a estas particularidades anatômicas o tratamento da maxila tem sido um grande desafio ao cirurgião bucomaxilofacial e ao dentista^{1,4}.

Nos últimos anos, há vários estudos demonstrando a possibilidade de reabilitação de maxilas com o uso de quatro implantes distribuídos geometricamente (segundo o polígono de *Roy*), de forma a termos implantes longos com menor *cantilever* possível. A essa técnica foi dado o nome de *All-on-Four*, ou seja, quatro implantes para suportar uma prótese fixa em maxilas completamente edêntulas^{2,12}.

É uma técnica cirúrgica indicada em situações de grande pneumatização dos seios maxilares, busca-se a inclinação das fixações distais, obtendo-se grande área de ancoragem na parede lateral das fossas nasais e medial do seio maxilar, com a fixação emergindo na altura do primeiro ou segundo pré-molar. Assim sendo, o problema do *cantilever* é minimizado usando implantes de grande comprimento. Devido a estas características, o polígono protético obtido pela distribuição espacial das fixações nos oferece uma possibilidade bastante segura para uma reabilitação maxilar fixa, utilizando de 4 a 6 implantes^{3,5}.

Estudos sobre essa forma de reabilitação vêm sendo descritos na literatura, como uma forma rápida e segura de reabilitação com índice de sucesso elevado. Esse trabalho tem por objetivo discutir a técnica de *All on Four* por meio de um relato de caso clínico.

RELATO DO CASO

Paciente do gênero feminino 59 anos, chegou à clínica do Instituto Latino Americano de Pesquisa e Ensino Odontológico - ILAPEO relatando desconforto no uso de uma prótese total superior (Figura 1), desejando substituí-la por uma prótese fixa sobre implantes.

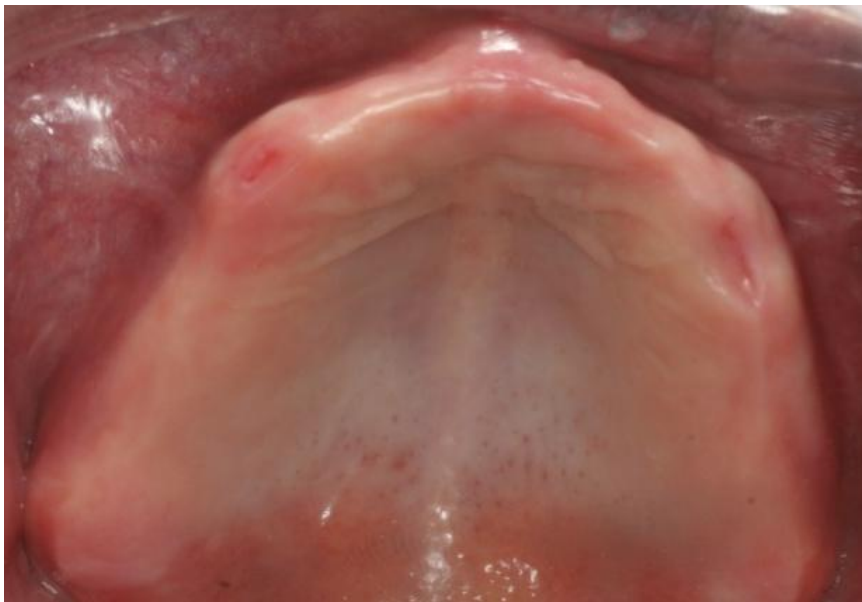

Figura 1- Vista oclusal do arco superior.

Após a anamnese, a avaliação clínica e a tomografia computadorizada e por radiografia panorâmica (Figura 2 e 3). Quando a tomografia foi avaliada, observou-se que haviam extensões para anterior dos seios maxilares, inviabilizando a instalação de seis implantes. Após a realização do planejamento cirúrgico-protético por meio do planejamento reverso, juntamente com a paciente, que não queria passar por procedimentos reconstrutivos nos seios maxilares, optou-se pela realização da técnica de *All on Four* com carga imediata.

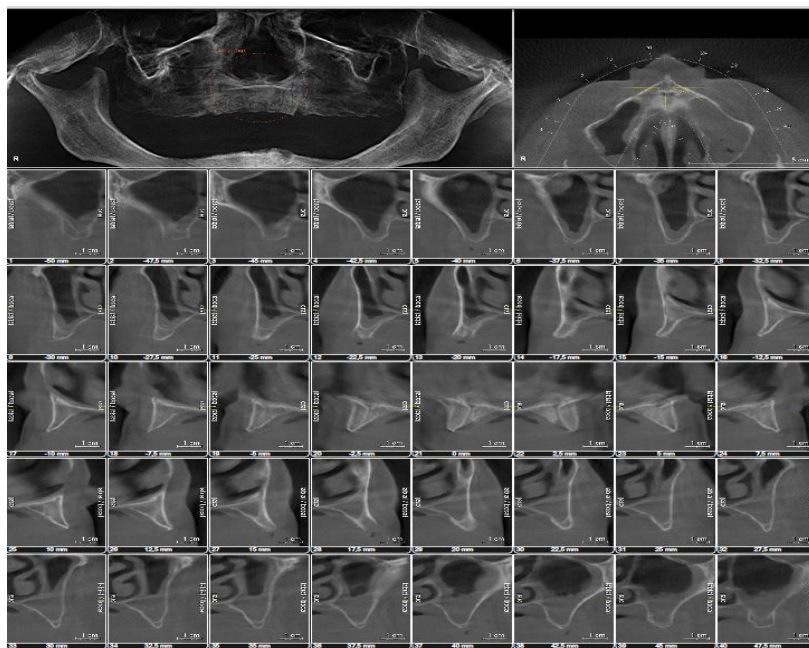


Figura 2- Análise tomográfica da maxila

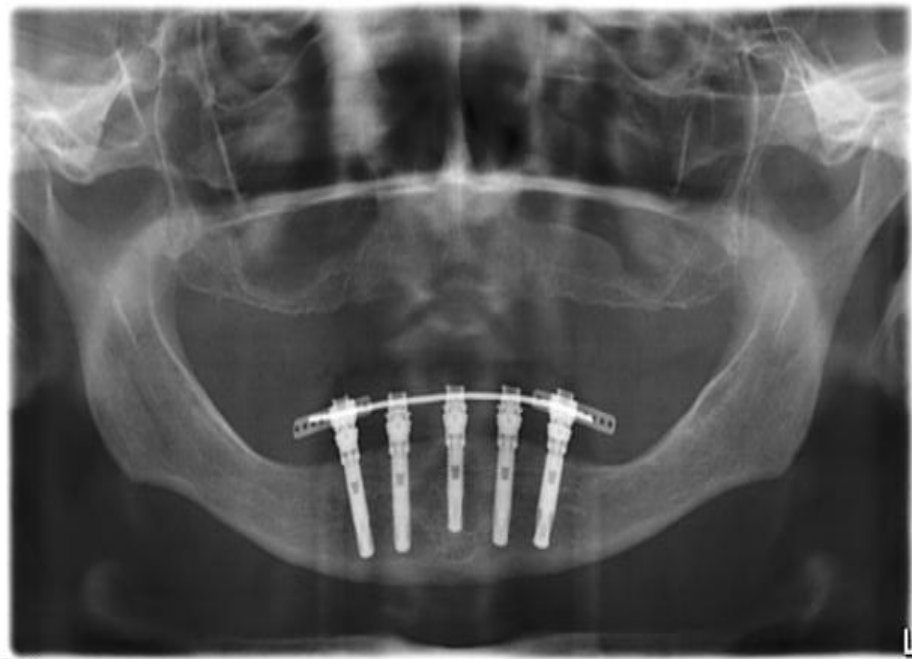

Figura 3- Radiografia panorâmica inicial

Depois de realizados exames laboratoriais, a paciente foi submetida ao procedimento cirúrgico. Antes da cirurgia foram administrados 4 mg de Dexametazona, 5 mg

Sob anestesia local, uma incisão supra-crestal foi feita da região do primeiro molar superior direito ao primeiro molar superior esquerdo com duas incisões relaxantes para distais, seguida de um descolamento mucoperiosteal total. Foi realizada uma pequena osteotomia na região mais anterior do seio maxilar bilateral para orientar a posição e inclinação dos implantes distais. Realizou-se o acesso a parede do seio maxilar direito. (Figura 4A)

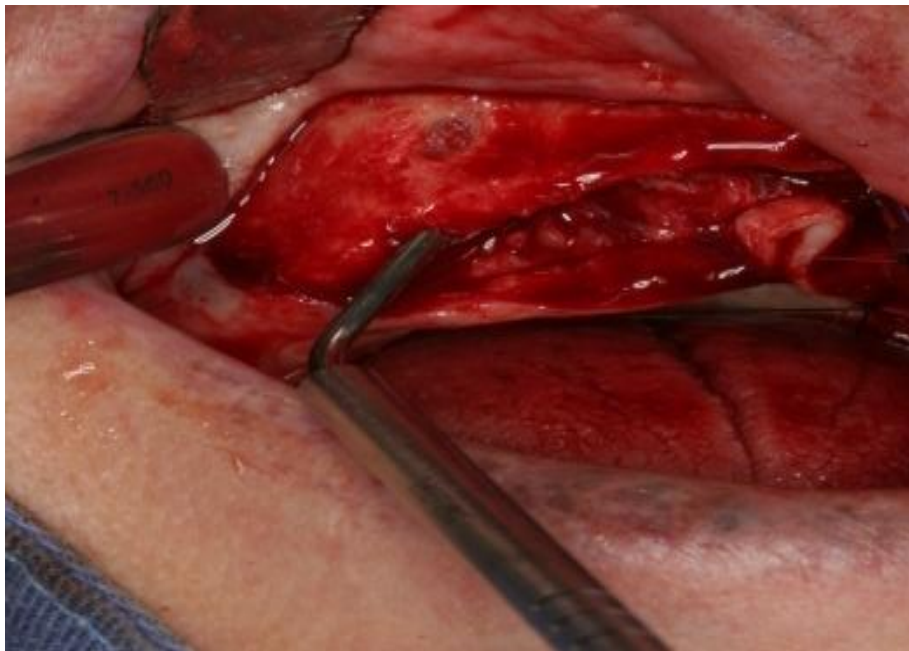

Figura 4A- Acesso lateral a parede do seio maxilar lado D. Sonda demonstra saída e inclinação da perfuração

Na sequência fez-se o acesso lateral à parede do seio maxilar do lado esquerdo.

(Figura 4B)

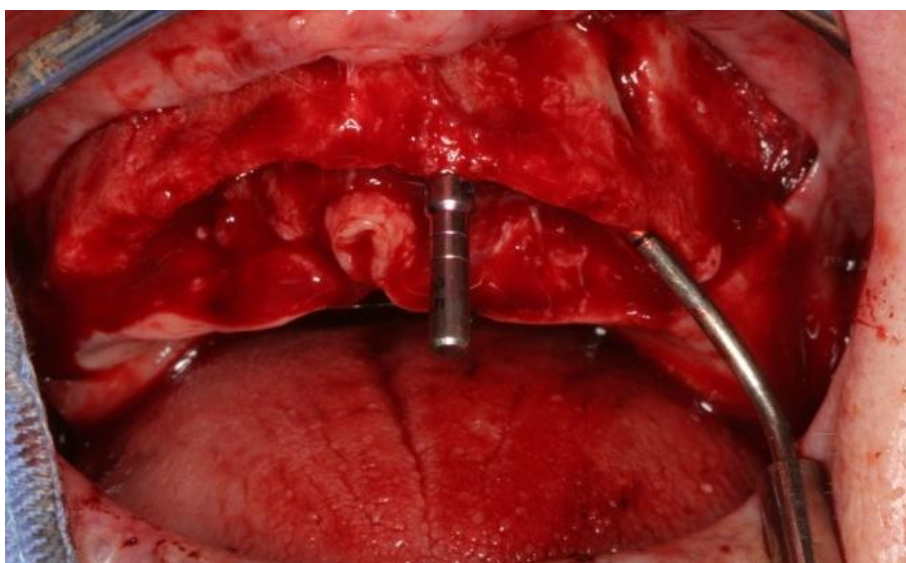


Figura 4B- Acesso lateral a parede do seio maxilar lado E. Sonda demonstra saída e inclinação da perfuração

Com o auxílio do guia multi-funcional foram realizadas a demarcações das posições ideais dos implantes. (Figura 5) A técnica de fresagem utilizada seguiu a orientação preconizada pelo fabricante (Neodent[®], Curitiba, Brasil). Todos os implantes inseridos foram Titamax Cone Morse EX com diâmetro de 3,5 mm e comprimentos de 17 mm para os extremos e 15 mm para os intermediários. Os torques dos implantes extremos foram de 45N. cm e dos intermediários de 60 e 70N.cm.

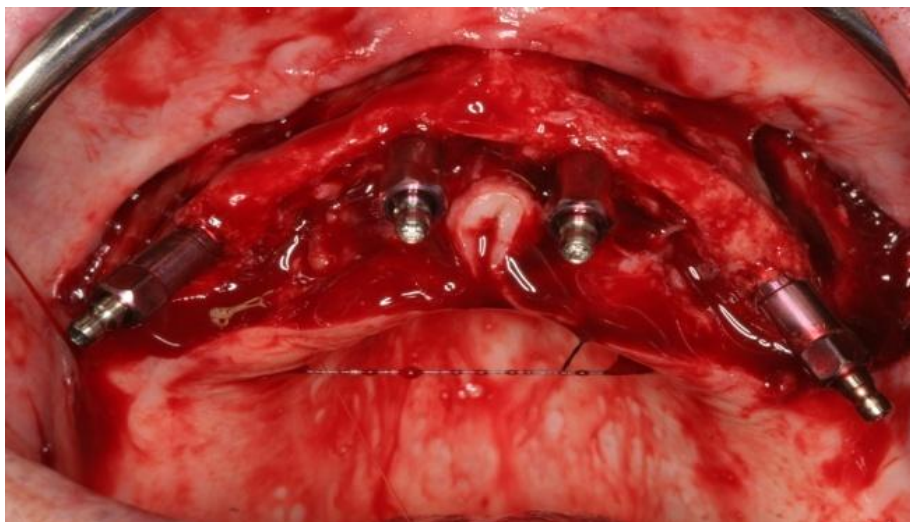

Figura 5- Implantes inseridos.

Após o posicionamento dos *transfers* seguiu-se a seqüência da moldagem de transferência dos implantes e depois de dois dias a prótese foi instalada. (Figuras 6 e 7)

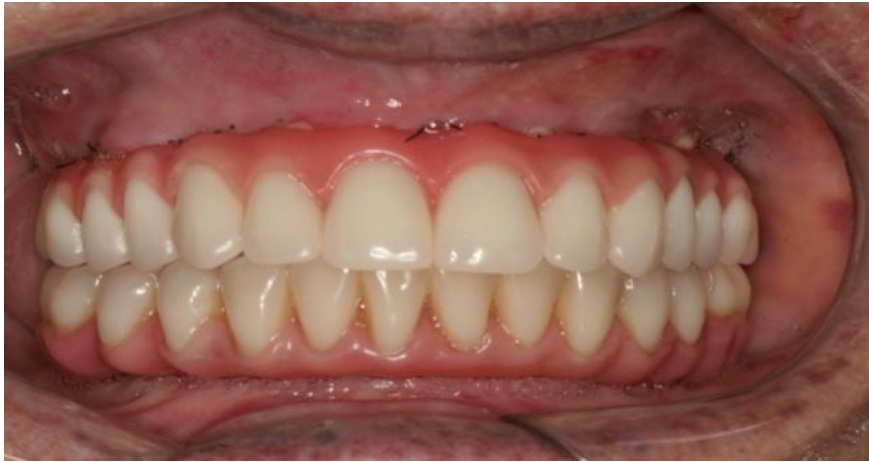

Figura 6- Prótese instalada

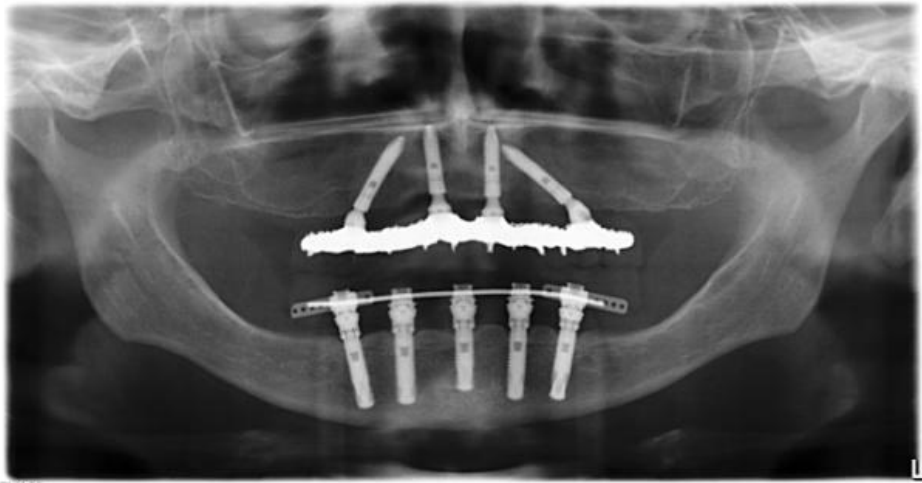


Figura 7- Radiografia panorâmica final

DISCUSSÃO

A Implantodontia sempre foi suportada por conceitos biomecânicos clássicos, tradicionalmente seguidos há décadas como: os implantes devem receber forças no sentido axial, evitando-se forças laterais, implantes inclinados poderiam localizar forças destrutivas na crista óssea, o osso maxilar é, geralmente de densidade pobre, ao contrário do osso mandibular; próteses implantossuportadas extensas exigem um maior número de implantes esplintados; na maxila é exigido um número mínimo de seis implantes bem posicionados para reabilitações fixas; e fatores como, material de cobertura estética, tipo físico, gênero e oclusão antagonista devem ser considerados durante o planejamento^{9,13}.

Com a evolução dos implantes e componentes protéticos as pesquisas mostram que alguns desses paradigmas não são verdadeiros. Com relação à reabilitação de maxilas atroficas, hoje existem algumas opções, que até bem pouco tempo, não eram nem consideradas como viáveis, entre elas: implantes curtos^{3,6}, implantes inclinados^{7,15} com ancoragem em pterigóide/túber^{1,4}, e ou ancoragem nos ossos zigomáticos^{8,14} e ainda temos que considerar as reconstruções ósseas através dos enxertos ósseos. Cabe ao profissional, por meio de conhecimento técnico-científico, escolher a indicação que melhor se adéqua ao caso, priorizando técnicas menos invasivas e mais ágeis.

A redução do número de implantes, redução do comprimento do cantiléver distal, aumento do comprimento dos implantes distais e a eliminação de enxerto para levantamento de seio maxilar são vantagens que o protocolo *All-on-Four* oferece para reabilitar maxilas edêntulas^{3,4}. Há autores que relatam casos por meio desta forma de reabilitação com índice de sucesso de 97,6% após 1 ano de acompanhamento⁵.

É importante lembrar, contudo, que para a realização da técnica do *All on Four*, alguns fatores devem ser observados, principalmente no planejamento reverso, para que se possa observar de forma adequada, o tipo de prótese que será oferecida ao paciente. Outro aspecto importante, nessa fase de planejamento, é a expectativa do paciente em relação ao tipo de reabilitação que está sendo planejado, suporte labial, tamanho dos dentes e também a idade do paciente. O uso de tomografias computadorizadas também se torna fundamental para um correto planejamento, uma vez que tem que se ter uma espessura mínima de osso, mas, principalmente, deverá proporcionar a instalação de implantes longos, para que essa técnica possa ser realizada⁹.

A inclinação dos implantes distais, além da fuga do seio maxilar, proporciona melhor ancoragem em regiões com melhor qualidade óssea, possibilita a utilização de implantes longos, além de distribuir melhor as forças mastigatórias e diminuir o cantilever distal, causa menor morbidade e desconforto pós-operatório quando comparada com outras técnicas de ancoragem e reconstrutivas^{9,16}. É importante lembrar que esta é uma técnica que necessita maior experiência e habilidade do profissional, sendo a experiência um fator extremamente importante, quando se considera a possibilidade de reabilitar o paciente com implantes inclinados^{10,17}.

Quando se compara a técnica de implantes inclinados com procedimentos reconstrutivos dos maxilares atroficos com enxertos ósseos autógenos, percebe-se que estes, geralmente, requerem grandes quantidades ósseas, fazendo-nos buscar áreas doadoras extra-bucais, como a crista do osso ilíaco e a calota craniana. Estes procedimentos requerem abertura de dois sítios cirúrgicos, consideravelmente são mais invasivos e proporcionam um quadro pós-cirúrgico menos favorável⁹. Também temos que considerar que técnicas reconstrutivas aumentam o tempo de reabilitação, pois há

necessidade da espera para que o enxerto autógeno possa ser incorporado ao novo leito receptor¹⁶.

Quanto às fixações zigomáticas, mesmo possibilitando carga imediata, apresentam como inconveniente a necessidade de anestesia geral¹ e também uma grande experiência cirúrgica para sua realização, sendo que os profissionais não acostumados a trabalhar nessa região terão dificuldades importantes a serem consideradas.

Estudos clínicos realizados com implantes inclinados têm demonstrado alta previsibilidade de sucesso, até em longo prazo, e as melhores taxas de sucesso são observadas quando se consegue alto travamento através da utilização de fixações mais longas, acima de 15 mm de comprimento¹⁸.

Assim, acredita-se que hoje existem muitas possibilidades de reabilitações de maxilas atroficas, sendo necessária a observação de cada caso, de acordo com a situação clínica, expectativa do paciente e experiência do profissional. É dever do mesmo oferecer as opções que melhor se adequam ao caso, mostrando as vantagens e desvantagens de cada opção. Neste contexto, a reabilitação com a técnica do *All on Four* mostra-se eficiente, desde que os princípios sejam seguidos e o acompanhamento dos casos seja realizado.

CONCLUSÃO

Após leitura e reflexão sobre protocolo carga imediata utilizando *All on Four*, apresentam-se dois pontos relevantes neste trabalho:

1- O procedimento cirúrgico e protético com a evolução de suas técnicas é mais célere, proporcionando ao profissional e ao paciente certo conforto pós-procedimentos.

2 – Apesar de todo avanço científico e tecnológico as pesquisas devem continuar, pois só assim o melhor será realizado em função de um bom trabalho para o paciente e de custo mais baixo.

REFERÊNCIAS

- 1 Brånemark PI, Hansson BO, Adell R, Breine U, Lindström J, Hallén O, et al. Osseointegrated implants in the treatment of the edentulous jaw. Experience from a 10-year period. *Scand J Plast Reconstr Surg Suppl* 1977;16:1-132.
- 2 Adell R, Lekholm U, Rockler B, Brånemark PI. A 15-year study of osseointegrated implants in the treatment of the edentulous jaw. *Int J Oral Surg* 1981;10(6):387-416.
- 3 Wöhrle PS. Single-tooth replacement in the aesthetic zone with immediate provisionalization: fourteen consecutive case reports. *Pract Periodontics Aesthet Dent* 1998;10(9):24-37.
- 4 Henry PJ, Tan AES, Allan, BP, Hall J, Johansson C. Removal torque comparison of Ti Unite and turned implants in the greyhound dog mandible. *Applied Osseointegration Res* 2000;1:15–7.
- 5 Maló P, Rangert B, Nobre M. All-on-4 immediate-function concept with Brånemark System implants for completely edentulous maxillae: a 1-year retrospective clinical study. *Clin Implant Dent Relat Res* 2005;7 Suppl 1:588-94.
- 6 Reilly DT, Burstein AH. The elastic and ultimate properties of compact bone tissue. *J Biomech* 1975;8(6):393-405.

- 7 Bidez MW, Misch CE. A Biomecânica clinica em implantodontia. Misch CE. *Implantes Dentários Contemporâneos*. São Paulo: Santos, 2000.p. 303-16.
- 8 Renouard F, Nisand D. Short implants in the severely resorbed maxilla: a 2-year retrospective clinical study. *Clin Implant Dent Relat Res* 2005;7 Suppl 1:S104-10.
- 9 Krekmanov L, Kahn M, Rangert B, Lindström H. Tilting of posterior mandibular and maxillary implants for improved prosthesis support. *Int J Oral Maxillofac Implants*. 2000;15(3):405-14.
- 10 Rodriguez-Ciurana X, Nebot V, Mendez V, Segalá, M. Alternativas a la elevación de seno maxilar: rehabilitación del sector posterior del maxilar atrófico mediante Implantes pterigóideos. *Rev Esp Cir Oral Maxilofac* 2008;30(6):412-9.
- 11 Duarte LR, Nary Filho H, Francischone CE, Junior CE, Viana A. Fixações zigomáticas: uma excelente alternativa cirúrgica para a maxila severamente reabsorvida. Revisão de literatura e estágio científico atual. *Implantnews* 2004;1(6):477-86.
- 12 Vasconcelos, L.W.; Franciscone C. E.; Lima, E.G.; Takagui, R. M.; Carga imediata para reabilitação de mandíbulas desdentadas. In: Dinato; Polido. *Implantes osseointegrados, cirurgia e prótese*. São Paulo: Artes Médicas, 2001; 465-475.
- 13 Misch CE, Steingra J, E Barboza, Misch-Dietsh F, Cianciola LJ, C Kazor. Short dental implants in posterior partial edentulism: a multicenter retrospective 6-year case series study. *J Periodontol*. 2006 Aug;77(8):1340-7.
- 14 Jaffin RA, Kumar A, Berman CL. Immediate loading of implants in partially and fully edentulous jaws: A series of 27 case reports. *J Periodontol*. 2000 May;71(5):833-8.
- 15 Randow K, Ericsson I, Nilner K, Petersson A, Glantz PO. Immediate loading of Branemark dental implants. 18 - months clinical follow-up study. *Clin Oral Implants Res*. 1999 Feb;10(1):8-15.
- 16 Ferrigno N, Laureti M, Fanali S. Dental implants placement in conjunction with osteotome sinus floor elevation: a 12-year life-table analysis from a prospective study on 588 ITI implants. *Clin Oral Implants Res*. 2006 Apr;17(2):194-205.
- 17 Neves FD, Fones D, Bernardes SR, Prado CJ, Neto AJ. Short implants--an analysis of longitudinal studies. *Int J Oral Maxillofac Implants* 2006;21(1):86-93.
- 18 Maló P, Rangert B, Nobre MA. Short implants placed one-stage in maxillae and mandibles: a retrospective clinical study with 1 to 9 years of follow-up. *Clin Implant Dent Rel Res*;2007, 9(1):15-22.

6. Referências

- 1 Adell R, Lekholm U, Rockler B, Brånemark PI. A 15-year study of osseointegrated implants in the treatment of the edentulous jaw. *Int J Oral Surg.* 1981;10(6):387-416.
- 2 Anitua E, Orive G, Aguirre JJ, Andia I. Five year clinical evaluation of short dental implants placed in posterior areas: a retrospective study. *J Periodontology* 2010; 81(6):819-26.
- 3 Aparício C, Perales P, Rangert B. Tilted implants as an alternative to maxillary sinus grafting: a clinical radiologic and periotest study. *Clin. Implants Dent Relat Res.* 2001; 3(1):39-49.
- 4 Becker W, Becker BE, Israelson H, Lucchini JP, Handelsman M, Ammons W, et al. One-step surgical placement of Brånemark implants: A prospective multicenter clinical study. *Int J Oral Maxillofac Implants.* 1997;12(4):454-62.
- 5 Bedrossian E. The zygomatic implants: preliminary data on treatment of severely resorbed maxillae: a clinical report. *Int J Oral Maxillofac Implants* 2002;17(6):861-5.
- 6 Bidez MW, Misch CE. *A Biomecânica clinica em implantodontia.* Misch CE. *Implantes Dentários Contemporâneos.* São Paulo: Santos, 2000; 303-316.
- 7 Bottino, MA. Mercado de trabalho. *ImplantNews.*2004; 1(1):18.
- 8 Brånemark PI, Hansson BO, Adell R, Breine U, Lindström J, Hallén O. Osseointegrated implants in the treatment of the edentulous jaw. Experience from a 10-year period. *Scand J Plast Reconstr Surg Suppl.* 1977;16:1-132.
- 9 Calandriello R, Tomatis M. Simplified treatment of the atrophic posterior maxilla via immediate/ early function and tilted implants: A prospective 1-year clinical study. *Clin Implant Dent Relat Res.* 2005;7:1-12.
- 10 Del Fabbro M, Bellini CM, Romeo D, Francetti L. Tilted Implants for the Rehabilitation of Edentulous Jaws: A Systematic Review. *Clin Implant Dent Relat Res.* 2010 May 13.
- 11 Duarte LR, Nary Filho H, Francischone CE, Junior CE, Viana A. Fixações zigomáticas: uma excelente alternativa cirúrgica para a maxila severamente reabsorvida. Revisão de literatura e estágio científico atual. *Implantnews* 2004;1(6):477-86.
- 12 Ferreira AR, Bezerra FJB, Souza SW, Torres E, Rocha PVB, Lenharo A. O uso de implantes inclinados com carga imediata funcional na reabilitação da maxila completamente edêntula. *Innovations J.* 2004;35(3):33-8.
- 13 Ferrigno N, Laureti M, Fanali S. Dental implants placement in conjunction with osteotome sinus floor elevation: a 12-year life-table analysis from a prospective study on 588 ITI implants. *Clin Oral Implants Res.* 2006 ;17(2):194-205.

- 14 Fugazzotto PA, Beagle JR, Ganeles J, Jaffin R, Vlassis J, Kumar A. Success and failure rates of 9mm or shorter implants in the replacement of missing maxillary molars when restored with individual crowns: preliminary results. 0 to 84 months in function. A retrospective study. *J Periodontol.* 2004;75(2):327-32.
- 15 Fugazzotto PA. Shorter implants in clinical practice: rationale and treatment results. *Int J Oral Maxillofac Implants* 2008;23(3):487-96.
- 16 Geremia T, Naconecy MM, Mezzomo LA, Cervieri A, Shinkai RSA. Efeito do cantilever e de implantes inclinados na força axial e momento fletor em próteses fixas implantossuportadas. *Rev Odonto Ciênc.* 2009;24(2):145-50
- 17 Griffin TJ, Cheung WS. The use of short, wide implants in posterior areas with reduced bone height: a retrospective investigation. *J Prosthet Dent.* 2004 ;92(2):139-44.
- 18 Henry PJ, Tan AES, Allan BP, Hall J, Johansson C. Removal torque comparison of Ti Unite and turned implants in the greyhound dog mandible. *Applied Osseointegration Res.* 2000;1:15-7.
- 19 Jaffin RA, Kumar A, Berman CL. Immediate loading of implants in partially and fully edentulous jaws: A series of 27 case reports. *J Periodontol.* 2000;71(5):833-8.
- 20 Jiménez-López V. Carga ou função imediata em implantodontia: aspectos cirúrgicos, protéticos e de laboratório. São Paulo: Quintessence; Cap 1: Introdução e considerações gerais sobre a carga imediata, 2004. p.13-25.
- 21 Krekmanov L, Kahn M, Rangert B, Lindström H. Tilting of posterior mandibular and maxillary implants for improved prosthesis support. *Int J Oral Maxillofac Implants.* 2000;15(3):405-14.
- 22 Koutouzis T, Wennström JL. Bone level changes at axial- and nonaxial-positioned implants supporting fixed partial dentures: A 5-year retrospective longitudinal study. *Clin Oral Implants Res.* 2007 Oct;18(5):585-90. Epub 2007 Jun 30.
- 23 Maló P, Rangert B, Nobre M. All-on-4 immediate-function concept with Brånemark System implants for completely edentulous maxillae: a 1-year retrospective clinical study. *Clin Implant Dent Relat Res.* 2005;7 Suppl 1:588-94.
- 24 Maló P, Rangert B, Nobre MA. Short implants placed one-stage in maxillae and mandibles: a retrospective clinical study with 1 to 9 years of follow-up. *Clin Implant Dent Rel Res.* 2007;9(1):15-22.
- 25 Migliorança RM, Coppedê AR, Zamperlini MS, Mayo T, Viterbo RBS, Lima DM. Reabilitação da maxila atrofica sem enxertos ósseos: resultados de um novo protocolo utilizado em casos de edentulismo total. *ImplantNews* 2007;4(5): 557-64.
- 26 Misch CE, Steingra J, Barboza E, Misch-Dietsh F, Cianciola LJ, Kazor C. Short dental implants in posterior partial edentulism: a multicenter retrospective 6-year case series study. *J Periodontol.* 2006;77(8):1340-7.

- 27 Nary Filho H, Padovan LEM. Fixação Zigomática: Uma Alternativa para Reabilitação em Maxilas Atróficas. São Paulo: Santos; 2008; 11-13)
- 28 Nedir R, Bischof M, Briaux JM, Beyer S, Szmukler-Moncler S, Bernard J-P. A 7 year life table analysis from a prospective study on ITI implants with special emphasis on the use of short implants – Results from a private practice. *Clin Oral Implants Res.* 2004;15:150–7.
- 29 Neves FD, Fones D, Bernardes SR, Prado CJ, Neto AJ. Short implants--an analysis of longitudinal studies. *Int J Oral Maxillofac Implants* 2006;21(1):86-93.
- 30 Randow K, Ericsson I, Nilner K, Petersson A, Glantz PO. Immediate loading of Branemark dental implants. 18 - months clinical follow-up study. *Clin Oral Implants Res.* 1999;10(1):8-15.
- 31 Reilly DT, Burstein AH. The elastic and ultimate properties of compact bone tissue. *J Biomech.* 1975;8(6):393-405.
- 32 Renouard F, Nissand D. Short implants in the severely resorbed maxilla: a 2-year retrospective clinical study. *Clin Implant Dent Relat Res.* 2005;7 Suppl 1:S104-10.
- 33 Ribeiro GL, Batista FC, Schneider LE, Lima PVP, Krause RGS, Smidt R. Carga imediata sobre implante unitário imediato - relato de caso clínico. *Stomatos.* 2005; 11(20):51-72.
- 34 Rodriguez–Ciurana X, Nebot V, Mendez V, Segalá, M. Alternativas a la elevación de seno maxilar: rehabilitación del sector posterior del maxilar atrófico mediante Implantes pterigóideos. *Rev Esp Cir Oral Maxilofac* 2008;30(6):412-9.
- 35 Sorni M. Implant rehabilitation of the atrophic jaw: a review of the literature since 1999. *Med Oral Patol Oral Cir Bucal.* 2005;10:45-56
- 36 Taylor TD, Agar JR. Twenty years of progress in implant prosthodontics. *J Prosthet Dent.* 2002 ;88(1):89-95.
- 37 Testori T, Del Fabbro M, Capelli M, Zuffetti F, Francetti L, Weinstein RL. Immediate occlusal loading and tilted implants for the rehabilitation of the atrophic edentulous maxilla: 1-year interim results of a multicenter prospective study. *Clin Oral Implants Res.* 2008 Mar;19(3):227-32. Epub 2008 Jan 3.
- 38 Todescan FF, Bottino M In: Gonçalves EN, Gentil SN. Atualização clínica em odontologia. São Paulo: Artes Médicas, 2004.
- 39 Tortomano Neto P, Camargo LOA, Veiga JL. Critérios clínicos de estabilidade inicial e qualidade óssea para o carregamento imediato de implantes osseointegrados. *Implant News.* 2004;1(1):61-6.
- 40 Vasconcelos LW, Franciscone CE, Lima EG, Takagui RM. Carga imediata para reabilitação de mandíbulas desdentadas. In: Dinato; Polido. *Implantes osseointegrados, cirurgia e prótese.* São Paulo: Artes Médicas, 2001; 465-75.

41 Vrielinck L, Politis C, Schepers S, Pauwels M, Naert I. Image-based planning and clinical validation of zygoma and pterygoid implant placement in patients with severe bone atrophy using customized drill guides. Preliminary results from a prospective clinical follow-up study. *Int J Oral Maxillofac Surg.* 2003;32(1):7-14.

42 Winkler S, Morris HF, Ochi S. Implant survival to 36 months as related to length and diameter. *Ann Periodontol.* 2000 ;5(1):22-31.

43 Wöhrle PS. Single-tooth replacement in the aesthetic zone with immediate provisionalization: fourteen consecutive case reports. *Pract Periodontics Aesthet Dent.* 1998 ;10(9):24-37.

7. Apêndice

Relatório técnico - análise estatística

Estatísticas descritivas

Descrição das variáveis estudadas:

Descrição da variável	Codificação da variável
Ressonância Osstell na cirurgia face vestibular	OCVEST
Ressonância Osstell na cirurgia face proximal	OCPROX
Ressonância Osstell 6 meses depois	O6VEST
Ressonância Osstell 6 meses depois	O6PROX
Radiográfica na cirurgia Distal	RCDIS
Radiográfica na cirurgia Mesial	RCMES
Radiográfica 6 meses depois Distal	R6MDIS
Radiográfica 6 meses depois Mesial	R6MMES

Estatísticas Descritivas por variável

	Casos válidos	Média	Intervalo de confiança (95%)		Mediana	Valor mínimo	Valor máximo	Variância	Desvio Padrão
			Limite inferior	Limite superior					
OCVEST	39	57,92	55,65	60,20	58,00	44,00	71,00	49,13	7,01
OCPROX	39	61,36	59,31	63,40	62,00	41,00	71,00	39,82	6,31
O6VEST*	37	58,00	55,27	60,73	58,00	39,00	70,00	67,17	8,20
O6PROX*	37	62,97	60,73	65,22	65,00	43,00	71,00	45,36	6,74
RCDIS	39	1,94	1,49	2,39	1,79	0,00	5,65	1,91	1,38
RCMES	39	1,22	0,86	1,57	1,16	-0,86	4,68	1,19	1,09
R6MDIS	39	1,20	0,72	1,68	1,02	-1,26	4,30	2,17	1,47
R6MMES	39	0,52	0,17	0,87	0,16	-1,37	4,04	1,14	1,07

* Casos A1 e C4 não foi possível leitura da frequência de Ressonância (Osstell) 6 meses depois.

Teste K S –Kolmogorov Smirnov para uma amostra para normalidade dos dados

H0= Os dados se distribuem segundo uma curva normal

H1= Os dados não se distribuem segundo uma curva normal

Não normalidade para $p < 0,05000$

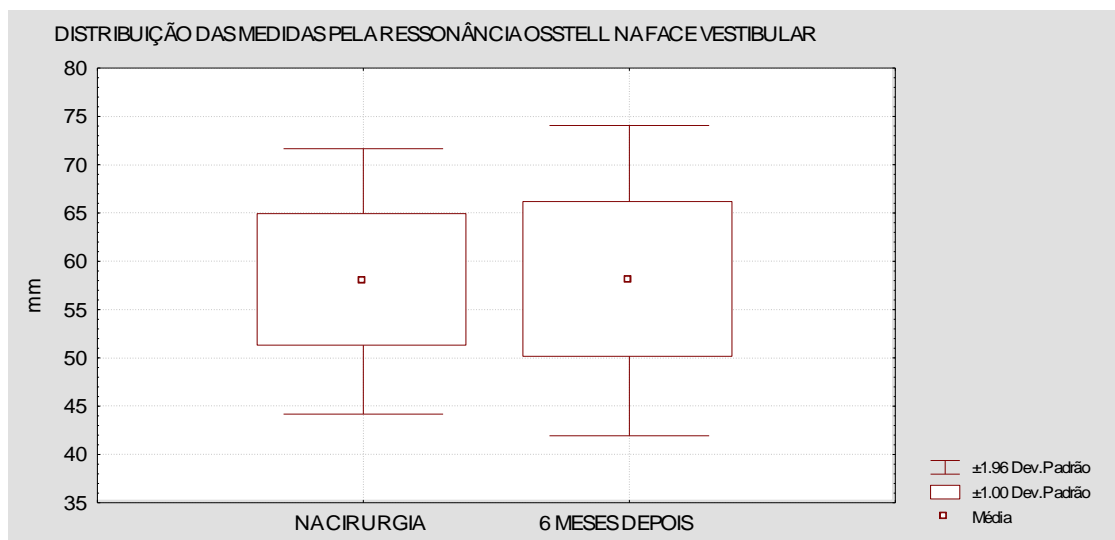
Na tabela observa-se que todos os valores de p são $> 0,05$, portanto todas as variáveis se distribuem normalmente, logo utilizamos o teste paramétrico t – amostras dependentes (pareadas) para comparar os quatro diferentes grupos (OCVEST x O6VEST , OCPROX x O6PROX, RCDIS x R6MDIS e RCMES x R6MMES) quanto às medidas no ato da cirurgia e após 6 meses da cirurgia

Teste t para amostras dependentes (pareadas)

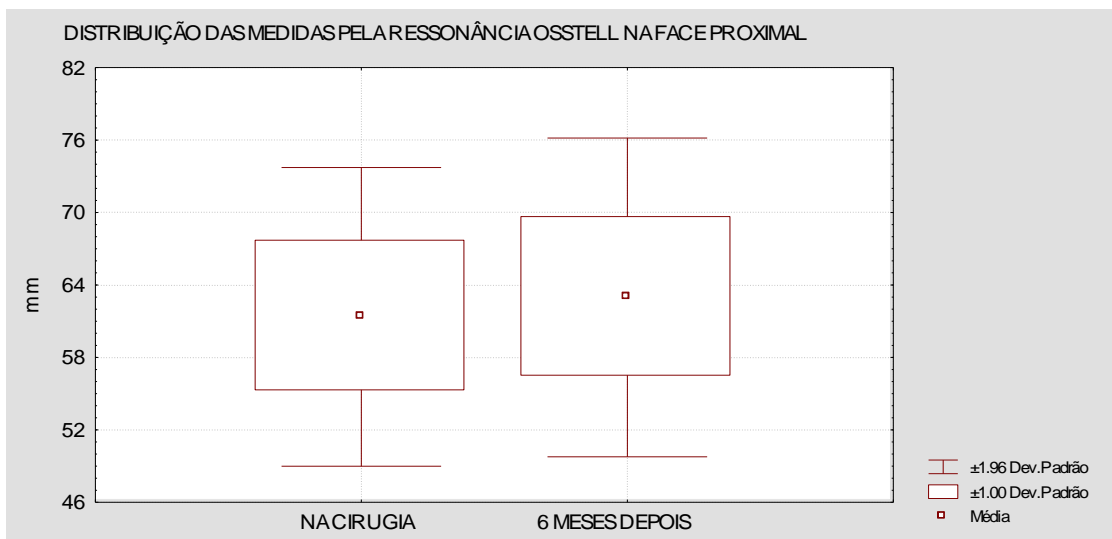
Diferenças são significantes para $p < 0,05000$

	Média do primeiro grupo	Média do Segundo grupo	N	Diferença entre médias	Desvio Padrão da diferença	t	Graus de liberdade	p
OCVEST x O6VEST	58,10	58,00	37	0,10	7,52	0,08	36	0,93
OCPROX x O6PROX	61,51	62,97	37	-1,45	6,93	-1,28	36	0,20
RCDIS x R6MDIS	1,93	1,19	39	0,74	0,97	4,71	38	0,000032 *
RCMES x R6MMES	1,21	0,51	39	0,70	0,83	5,23	38	0,000006 *


* Diferença estatisticamente significativa.



Não há diferença estatisticamente significativa entre a medida realizada pela frequência de ressonância (osstell) da face vestibular no ato da cirurgia e 6 meses depois.

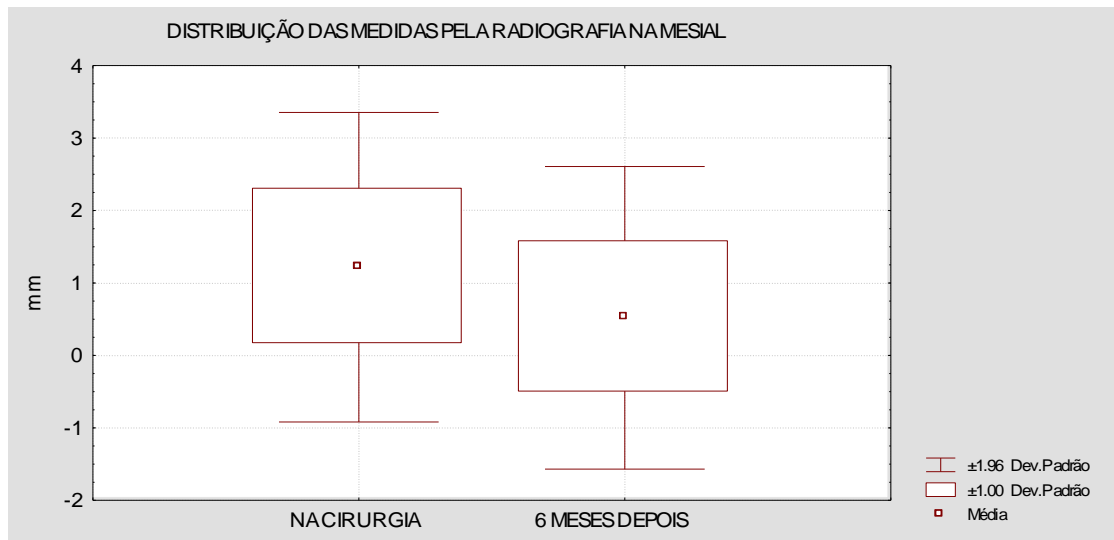


Não há diferença estatisticamente significativa entre a medida realizada pela frequência de ressonância (Osstell) da face proximal no ato da cirurgia e 6 meses depois.



Existe diferença significativa entre as médias da medida realizada pela Radiografia.

A diferença média é de 0,74 mm. A média após 6 meses de cirurgia, 1,19 mm é significativamente menor que a média 1,93 mm .



Existe diferença significativa entre as médias da medida realizada pela Radiografia.

A diferença média é de 0,70 mm. A média após 6 meses de cirurgia, 0,51 mm é significativamente menor que a média 1,21 mm .

RELATÓRIO TÉCNICO - ANÁLISE ESTATÍSTICA

		AVALIAÇÃO DA RESSONANCIA OSSTELL				AVALIAÇÃO RADIOGRAFICA			
		na cirurgia	na cirurgia	6 meses depois	6 meses depois	na cirurgia	na cirurgia	6 meses depois	6 meses depois
paciente	Implante	Face vestibular	Face proximal	Face vestibular	Face proximal	Distal	Mesial	Distal	Mesial
A	1	44	52	não leu	não leu	0	0	0	-0,98
A	2	51	51	55	62	3,77	3,23	3,39	3,24
A	3	55	55	53	58	0	0	0	0
A	4	58	59	58	58	4,14	4,68	3,2	4,04
A	5	67	67	67	68	0	1,16	0	0
A	6	71	71	65	65	0	0	0	0
B	1	68	67	69	67	5,32	1,06	3,22	0,62
B	2	60	60	70	70	2,69	2,18	1,87	-0,86
B	3	64	70	70	70	2,78	3,16	0	1,3
B	4	62	62	65	65	2,34	2,61	0	0
B	5	66	61	67	67	2,26	1,99	1,4	0
B	6	69	65	63	68	5,65	2,18	4,3	1,76
C	1	55	60	43	43	1,2	-0,86	-0,47	-1,24
C	2	58	65	58	68	2,15	2,65	1,33	1,49
C	3	63	66	59	62	1,33	1,06	1,02	1,28
C	4	65	65	não leu	não leu	3,4	1,22	1,93	-1,37
D	1	56	67	70	70	1,21	1,01	1,06	1,03
D	2	46	65	56	66	1,05	0	0,25	0,16
D	3	55	62	53	63	1,22	0	0,25	0
D	4	53	62	64	53	1,29	1,77	0,66	1,05
D	5	53	63	57	62	0,78	1,21	0,75	0,95
D	6	51	61	64	64	2,48	1,48	2,18	0,84
E	1	51	52	39	48	3,45	1,45	3,45	0,96
E	2	55	56	52	56	2,42	1,34	0	0
E	3	52	60	51	52	0,66	0,55	0	0
E	4	66	66	58	60	0,83	0,79	-0,96	-0,35
E	5	65	65	52	67	1,91	1,21	1,41	0
E	6	52	65	53	58	3,06	-0,56	3,28	0
F	1	51	66	52	71	2,26	1,26	2,06	0,48
F	2	59	61	49	66	1,79	0,55	-1,26	-0,47
F	3	55	60	44	58	0	0	-1,12	0
F	4	46	53	49	58	1,17	1,02	0,94	1,13
F	5	48	48	52	70	1,56	1,06	0	0
G	1	60	41	58	57	2,59	0,8	2,63	0,9
G	2	63	64	64	64	1,42	0,94	1,64	0,75
G	3	56	66	66	67	0,59	1,29	0	1,33
G	4	60	67	70	70	2,15	1,91	1,58	1,62
G	5	66	65	59	71	1,43	0,92	3,55	0
G	6	64	62	52	68	3,25	1,17	3,22	0,61

8. Anexos

TERMO DE CONSENTIMENTO LIVRE E ESCLARECIDO (TCLE)

Eu, _____,
 nacionalidade _____, _____ anos de idade, estado civil
 _____, profissão _____, residente
 _____,
 _____, RG _____,

estou sendo convidado a participar de um estudo denominado **“Avaliação da estabilidade de implantes submetidos a carga imediata com técnica de ancoragem em maxila e comportamento ósseo.”** cujos objetivos e justificativas são: Avaliar o comportamento ósseo e dos tecidos ao redor dos implantes em pacientes desdentados totais (ausência completa de dentes) tratados com prótese total fixa sobre implantes.

A minha participação no referido estudo será no sentido de **ser submetido a avaliações radiográficas: panorâmicas (de toda a boca) e periapicais (dos dentes individuais), no momento imediatamente após a cirurgia e decorrido seis meses, a fim de avaliar o comportamento do osso.**

Fui alertado de que, **participando ou não da pesquisa será recebido o tratamento mais indicado para meu caso.** Recebi, por outro lado, os esclarecimentos necessários sobre os possíveis desconfortos e riscos decorrentes da participação no estudo, que são os mesmos relacionados a qualquer procedimento cirúrgico: edema facial (inchaço), sangramento e dor pós-operatória. Também, **não haverá nenhum risco para minha saúde em função da participação no projeto, uma vez que é prevista a indicação de radiografias para manutenção do tratamento, havendo ou não pesquisa.** Também fui informado **quanto à possibilidade de insucesso, uma vez que como qualquer tratamento cirúrgico de implantes existe o risco da não osseointegração dos mesmos, ou seja, os implantes não se fixarem adequadamente no osso. Caso isso ocorra, o tratamento será refeito sem ônus para o paciente.**

Estou ciente de que minha privacidade será respeitada, ou seja, meu nome ou

qualquer outro dado ou elemento que possa, de qualquer forma, me identificar, será mantido em sigilo.

Também fui informado de que **posso me recusar a participar do estudo, ou retirar meu consentimento a qualquer momento, sem precisar justificar, e de, por desejar sair da pesquisa, não sofrerei qualquer prejuízo à assistência que venho recebendo.**

Os pesquisadores envolvidos com o referido projeto são **Ana Paula Farnezi Bassi e Sidnei Luiz Bosi** com eles poderei manter contato pelos telefones (41) 35956000 e (42) 84014816

É assegurada a assistência durante toda pesquisa, bem como me é garantido o livre acesso a todas as informações e esclarecimentos adicionais sobre o estudo e suas conseqüências, enfim, tudo o que eu queira saber antes, durante e depois da minha participação.

Também foi informado que o custo do procedimento cirúrgico não será cobrado, e que pagarei somente o valor da prótese.

Enfim, tendo sido orientado quanto ao teor de tudo o que aqui foi mencionado e compreendido, a natureza e o objetivo do referido estudo, manifesto meu livre consentimento em participar, estando totalmente ciente de que não há nenhum valor econômico, a receber ou a pagar, por minha participação neste estudo. No entanto, caso eu tenha qualquer problema odontológico decorrente da participação na pesquisa, haverá ressarcimento na seguinte forma, o **Instituto Latino Americano de Pesquisa e Ensino Odontológico** compromete-se a oferecer o tratamento necessário para o restabelecimento de minha condição dentária inicial.

Curitiba, 21 de janeiro de 2010

Nome

Assinatura

Pesquisadores:

Ana Paula Farnezi Bassi

Sidnei Luiz Bosi

8.1 Normas para Publicação

Artigo 1 - Normas da revista *Journal of Oral Implantology*

http://www.joionline.org/userimages/ContentEditor/1252522417293/orim-35-03-10-contrib_info_159_.pdf

Artigo 2 - Normas da revista *ImplantNews*

<http://www.implantnews.com.br/pdf/Normas.pdf>