FACULDADE ILAPEO

Gabriel Canevese Weirich

Reabilitação estética com laminados cerâmicos e protése sobre implante: Relato de caso

CURITIBA
2023

Gabriel Canevese Weirich

Reabilitação estética com laminados cerâmicos e protése sobre implante: Relato de caso

Dissertação apresentada a Faculdade ILAPEO como parte dos requisitos para obtenção de título de Especialista em Prótese dentária.

Orientador(a): Prof. Dra. Hyung Joo Lee.

CURITIBA
2023

Gabriel Canevese Weirich

Reabilitação estética com laminados cerâmicos e protése sobre implante: Relato de caso

Presidente da Banca Orientadora: Profa. Dra. Hyung Joo Lee

BANCA EXAMINADORA

Prof(a). Dr(a). Adriana Traczinski
Prof(a). Dr(a). Hyung Joo Lee
Prof(a). Dr(a). Sylvia Kang

Aprovada em: 08-08-2023

Sumário

1. Artigo científico 1 5
Apêndice 37

1. Artigo científico

Artigo de acordo com as normas da Faculdade ILAPEO, para futura publicação no periódico

Colocar o nome da revista

REABILITAÇÃO ESTÉTICA COM LAMINADOS CERÂMICOS E PRÓTESE SOBRE IMPLANTE: RELATO DE CASO

Gabriel Canevese Weirich[1]
Hyung Joo Lee[2]

[1] **Aluno de Especialização em Prótese Dentária - Faculdade Ilapeo.**

[2]**. Professora do Curso de Especialização em Prótese Dentária-Faculdade Ilapeo / Mestre em Implantologia**

RESUMO

Um dos maiores desafios na odontologia comtemporanea é realizar reabilitações dentarias com estética e previsibilidade e selecionar a cerâmica mais indicada para cada paciente. Os laminados cerâmicos são peças de fina espessura feitos de materiais cerâmicos e quando associados com próteses sobre implantes geram excelentes resultados estéticos. Este trabalho descreve um relato de caso clinico, feito na faculdade ILAPEO (instituto latino americano de pesquisa e ensino odontológico), no qual foi realizado uma reabilitação com laminados cerâmicos e uma prótese sobre implante em zirconia, devolvendo função mastigatória e harmonia do sorriso. Este caso ressaltou a aplicabilidade clinica diante do desafio estético de como alcançar excelentes resultados com restaurações cerâmicas e uma prótese sobre implante com coping de zircônia e aplicação de dissilicato de lítio sobre ela para mascarar o implante. Um satisfatório resultado estético foi alcançado, restabelecendo não so a parte estética e o mascaramento dos substratos, mas devolvendo o bem estar da paciente e função mastigatória.

Palavras-chave: Laminados cerâmico; Reabilitação estética; Zircônia; Prótese sobre implante; Relato de caso.

ABSTRACT

One of the biggest challenges in contemporary dentistry is to perform dental rehabilitation with aesthetics and predictability and to select the most suitable ceramic for each patient. Ceramic laminates are thin pieces made of ceramic materials and when associated with prostheses on implants, they generate excellent aesthetic results. This work describes a clinical case report, made at the ILAPEO faculty (Latin American institute of research and dental education), in which a rehabilitation with ceramic laminates and a prosthesis on a zirconia implant was performed, restoring masticatory function and smile harmony. This case emphasized the clinical applicability in the face of the aesthetic challenge of how to achieve excellent results with ceramic restorations and an implant-supported prosthesis with a zirconia coping and application of lithium disilicate over it to mask the implant. An aesthetic re sult was achieved, restoring not only the aesthetic part and the masking of the substrates, but restoring the patient's well-being and masticatory function.

Keywords: Ceramic laminates; A esthetic rehabilitation; Zirconia; Implant prosthesis; Case report.

INTRODUÇÃO

Pacientes e profissionais da odontologia compartilham o desejo de alcançar sorrisos esteticamente agradáveis, que sejam naturalmente harmônicos com as características de cada indivíduo, e que também estejam de acordo com os padrões de beleza estabelecidos pela sociedade. Para atender a essa demanda, as cerâmicas tem sido desenvolvidas com características como a biocompatibilidade, resistência, durabilidade, capacidade de adesão, alto padrão estético e versatilidade de uso (1,2,3).

Há uma variedade de opções de materiais e técnicas disponíveis para a confecção de restaurações cerâmicas. É crucial que o cirurgião dentista tome decisões individualizadas para cada paciente, considerando que não existe um sistema cerâmico ideal que funcione universalmente e os resultados clínicos são influenciados por diversos fatores. O sucesso do tramento depende da habilidade ou conhecimento do profissional em combinar materiais, técnicas e procedimentos de cimentação de acordo com as necessidades clinicas especificas de cada caso (4,5).

Dentre as principais variedades de cerâmicas utilizadas na atualidade, estão as cerâmicas de vidro (como o dissilaco de lítio e a feldspática), a alumina e a zircônia, cada uma delas com suas características e indicações particulares (6).

Uma abordagem clínica para lidar com a diferença de cor acentuada entre os substratos quando há implantes é utilizar coping em zircônia. Este coping pode ser confeccionado em uma cor similar aos dentes vizinhos, possibilitando a harmonização estética dos substratos e contribuindo para alcançar um resultado final esteticamente mais favorável na reabilitação oral (7).

Além disso, em peças finas e na utilização de cerâmicas mais translúcidas, a escolha do cimento resinoso deve ser avalidada especialmente quando o trabalho será instalado sobre substrato escurecido,pois é determinante no resultado final da restauração (8,9).

Diante disso, os pacientes têm expectativas cada vez mais altas em relação a um sorriso estético e agradável (10). As opções de tratamento com coroas e facetas cerâmicas têm se destacado como uma escolha para a reabilitação oral, devolvendo a capacidade de imitar as estruturas dentais (6).

Neste estudo, relatamos um caso de reabilitação com laminados ceramicos em dentes anteriores superiores e inferiores, com o objetivo de harmonizar o sorriso e recuperar as estruturas comprometidas, e uma coroa total unitária sobre implante em região posterior que apresenta lascamento da cerâmica de cobertura.

RELATO DE CASO CLÍNICO

A paciente do gênero feminino, S.S, 64 anos de idade procurou a Faculdade Ilapeo (Instituto Latino Americano de Pesquisa e Ensino Odontológico) para melhorar a estética do seu sorriso. Na primeira consulta foi realizado um plano de tratamento e repassado o planejamento financeiro para a paciente (Figura 1).

Figura1 – Fotografia inical da paciente.

Ela apresentava uma coroa unitária metalo-ceramica sobre implante com a cerâmica fraturada no elemento 46, cimentada sobre um munhão universal . Fraturas incisais nos elementos 11, 21, 31, 32, 41 e 42 com exposição de dentina e margens cervicais com coloração desfavorável. Além disso, apresentava um desvio da linha média do sorriso e uma grande desarmonia estética, pois os dentes estavam desgastados e desalinhados com desequilíbrio oclusal (Figuras 2A – 2B, 3A-3B).

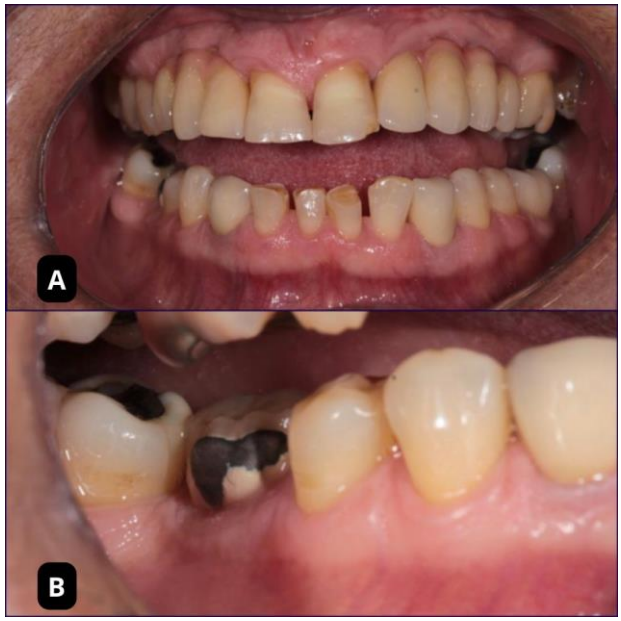

Figura 2A – Fotografia inicial frontal inicial da paciente.
Figura 2B – Coroa sobre implante no elemento 46 com a cerâmica fraturada.

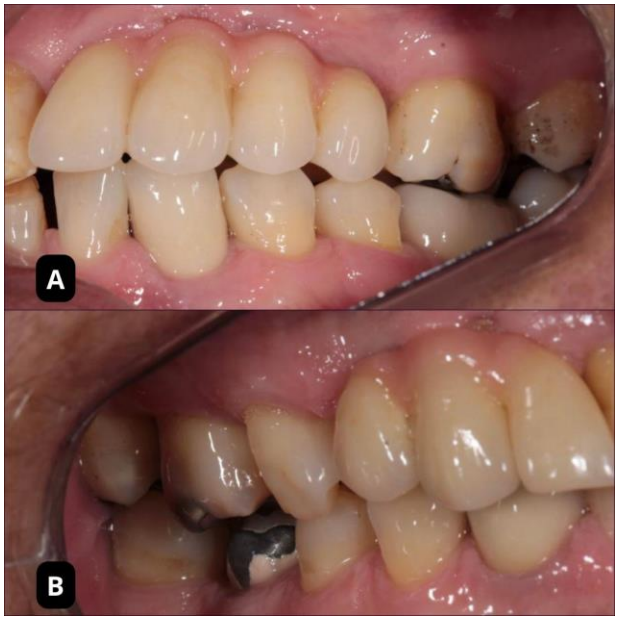

Figura 3A – Fotografia inical, lado esquerdo.
Figura 3B – Fotografia inical, lado direito.

O tratamento proposto foi a troca da prótese cimentada sobre implante do elemento 46, por uma prótese em zircônia parafusada sobre implante e laminados cerâmicos nos elementos 11, 21, 41, 42, 31 e 32 em dissilicato de lítio (EMAX).

Os objetivos desse trabalho reabilitador foram: melhorar a estética (utilizando o dissilicato de lítio e a zircônia para um melhor resultado), restabeler a função (restaurar os dentes fraturados, devolver os pontos de contato e uma oclusão estável) e dar autoestima para a paciente (fazer com que sinta confiança para sorrir novamente).

Foi realizada a radiografia panorâmica e radiografias periapicais para visualizar as estruturas dentais adjacentes e a cerâmica fraturada sobre munhão inferior (Figura 4A).

Figura 4A -Radiografia panorâmica inicial da paciente.

Foi removida a coroa metalocerâmica cimentada sobre munhao universal na região do 46, com alta rotação, sobre refrigeração, com a ponta diamantada 4138 (KG- Sorensen), realizando uma canaleta na cerâmica. Depois da remoção, foi trocado o intermediário por um pilar cônico GM(Grand Morse – Neodent) com 1,5mm de transmucoso, previamente selecionado com o kit de seleção de intermediários (Grand Morse- Neodent). Realizada uma

radiografia peripical para verificação em relação a crista óssea e conferido o torque de 20 Ncm (Newton.centímetro). Realizado a moldagem do componente com um transferente de moldeira fechada com o material de moldagem silicona de adição (Variotime- Kulzer) em 2 passos e solicitado ao laboratório um coping em zircônia (Figura5A, 6A-6D).

Figura 5A-Radiografia periapical do implante na região do 46 para seleção do componente protético com o kit de seleção GM .

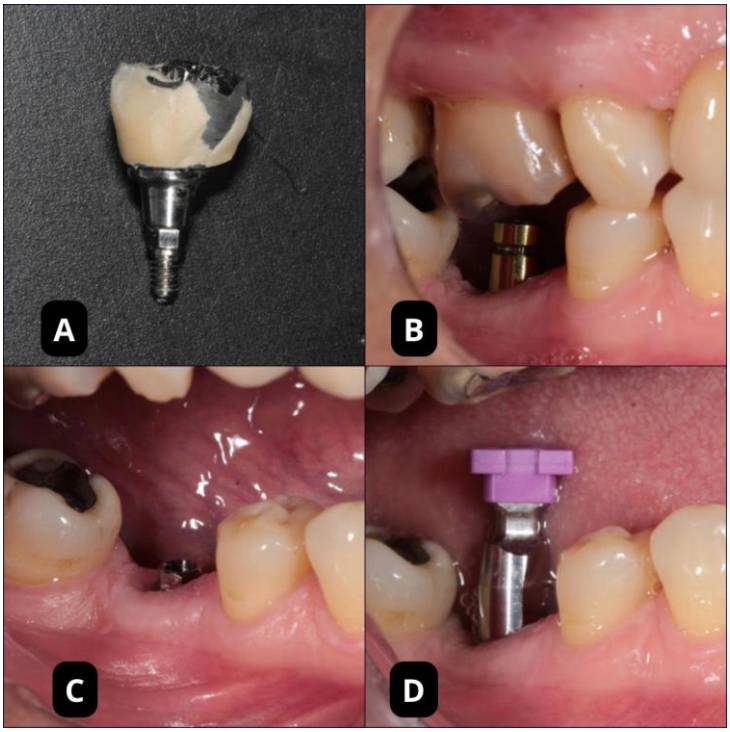

Figura 6A – Remoção da prótese cimentada sobre munhão universal.
Figura 6B – Seleção do intermediario com Kit seleção GM.
Figura 6C – Pilar cônico Grand morse 1,5mm instalado.
Figura 6D – Transferente do pilar GM para moldagem.

Foi realizada a moldagem superior do arco antagonista, a tomada de arco facial e manipulado a paciente em MIH (máxima intercuspidação habitual) para o registro da oclusão da paciente, pois a relação centrica(RC) era coincidente com a máxima intercuspidação habitual (MIH). O registro interoclusal foi com o material (Variobite- Kulzer)para o enceramento diagnóstico dos dentes 11, 21, 31, 32, 41 e 42, visto que não houve necessidade de se alterar a Dimensão Vertical de Oclusão (DVO).

Sobre o enceramento, foi confeccionada uma muralha de silicona e posteriormente realizado o mock- up em boca com a resina bisacrílica (Protemp 4 – 3M espe). Na prova foi observada necessidade de melhorar a anatomia e formato dos dentes e o enceramento foi enviado e ajustado no laboratório. Feito isso, alguns detalhes foram ajustados em boca com brocas 2135f (KG) 2200 f (KG) e disco soft flex (3M espe) vermelho, além da checagem de toda a oclusão da paciente em relação oclusão centrica(ROC), pois a relação centrica(RC) = máxima intercuspidação habitual (MIH).

Assim que todos os detalhes foram conferidos e ajustados a paciente aprovou e foi instalado o mock- up em boca para na próxima sessão dar continuidade nos preparos.(Figuras 7A – 7F).

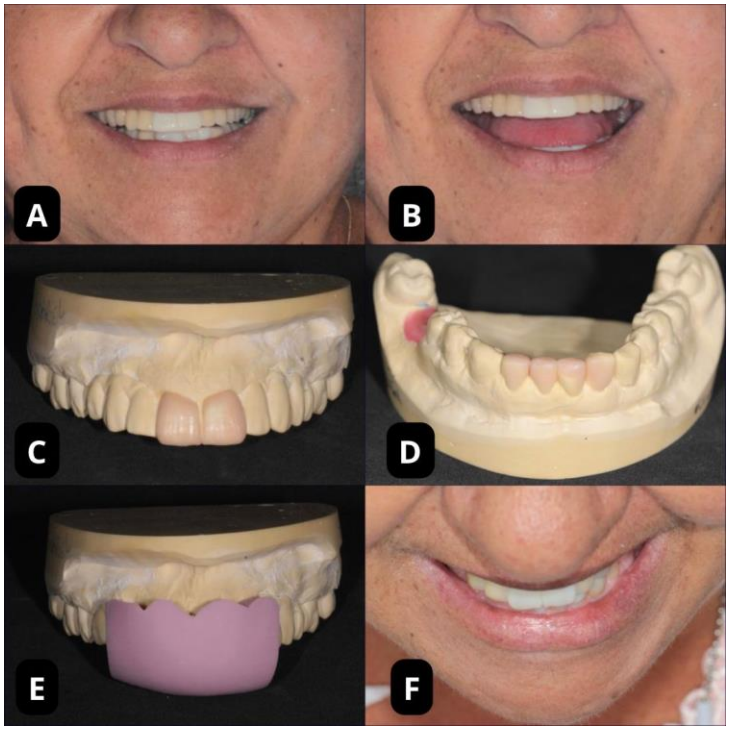

Figura 7A e 7B – Mock-up instalado em boca.
Figura 7C e 7D – Enceramento diagnóstico para Mock-up superior (c) e inferior (d).
Figura 7E – Guia de mock-up.
Figura 7F – Mock-up instalado em boca.

Em seguida, foram confeccionadas as guias de desgaste com a silicone laboratorial (Zetalabor -Zhermack) e preparado os dentes 11 e 21 com as brocas diamantadas 4142(KG), 1012 (KG), 2135(KG), 4138(KG) e 2200(KG) para laminados cerâmicos, com desgastes realizados com base na forma final dos dentes, seguindo o enceramento diagnóstico. O refinamento dos preparaos foi com a ponta diamantada 2135 ff (KG) e disco soft flex (3M espe) vermelho. Adaptamos o fio retrator (Ultrapack #000 - Ultradent) para preparar melhor as regiões cervicais. Foram conferidos os espaços para os laminados com as guias de silicone e inserido o segundo fio retrator de maior diâmetro (Ultrapack #00 - Ultradent) e moldado com silicona de adição (Variotime - kulzer). A moldagem de escolha foi a técnica de 2 passos, na qual o primeiro passo é utilizado somente o material denso e aliviado com plástico. No segundo passo, retirado o fio mais espesso dos dentes e injetado o material leve da silicona na moldeira e na boca do paciente. A cor do substrato foi verificada com a escala vita, feito o registro com

fotografia e enviado ao laboratório. A cor da cerâmica de cobertura foi selecionada de acordo com os dentes e trabalhos protéticos adjacentes. (Figuras 8A- 8F, 9A – 9F).

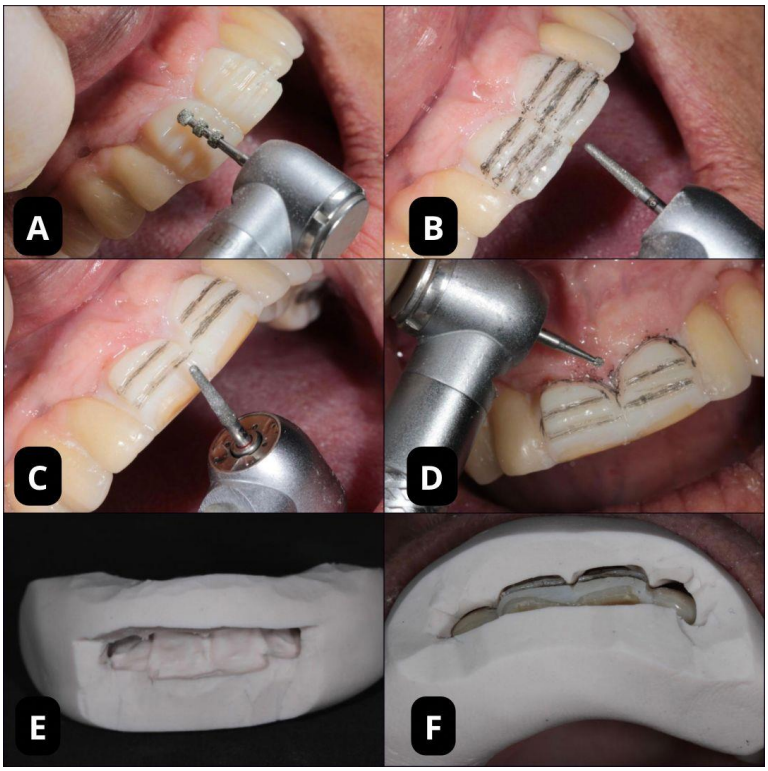

Figura 8A – Início do preparo dos elementos 11 e 21 – canaletas de retenção.
Figura 8B – União das canaletas vestibulares.
Figura 8C – Preparo da região incisal.
Figura 8D - Preparo da região cervical.
Figura 8E – Guia de desgaste.
Figura 8F – Conferência do preparo com a guia de desgaste.

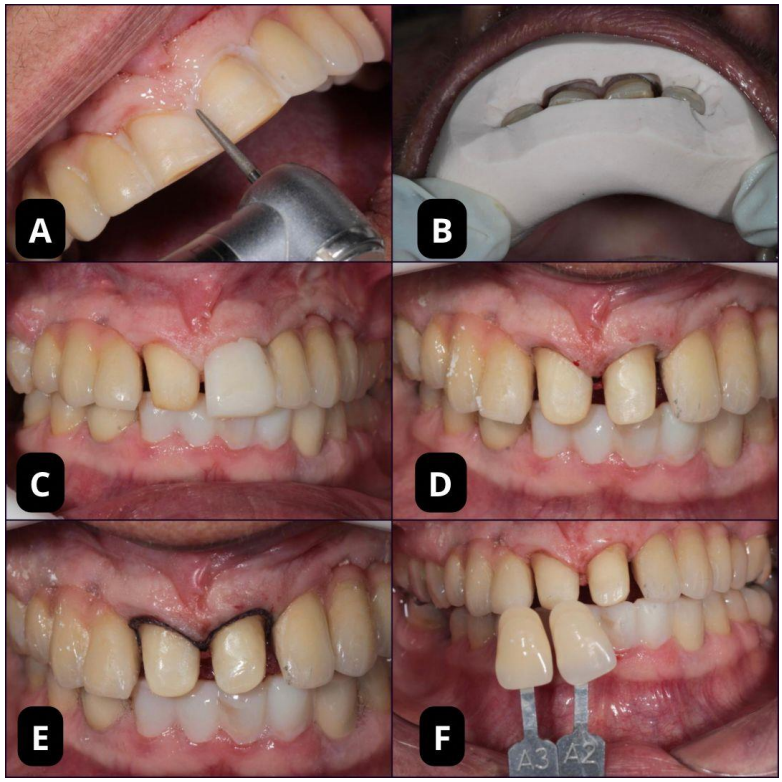

Figura 9A – Preparo dos laminados.
Figura 9B – Verificação dos preparos com a guia de desgaste.
Figura 9C – Preparo do elemento 11.
Figura 9D – Preparo do elemento 21.
Figura 9E – Colocação do fio retrator.
Figura 9F – Seleção de cor.

Os dentes inferiores 31, 32, 41 e 42 foram preparados para laminados cerâmicos seguindo o enceramento diagnóstico sobre mock- up aplicado e com as guias de desgaste confeccionadas sobre o modelo encerado. Com uso das brocas diamantadas 4142(KG), 1012(KG), 2135(KG) , 4138(KG) e 2200(KG). O refinamento do preparo foi realizado com a ponta diamantada 2135 ff (KG) e disco soft flex (3m espe) vermelho. Foi adaptado o fio retrator (Ultrapack #000 - Ultradent) para preparar melhor as regiões cervicais. Conferido os espaços para os laminados com as guias de silicone e inserido o segundo fio retrator de maior diâmetro (Ultrapack #00 - Ultradent) para realizar a moldagem. Moldado com silicona de adição (Variotime - Kulzer) pela técnica de 2 passos e feito registro interoclusal com o material (Variotime – Bite kulzer). Foi selecionado a cor com a escala vita e fotografado para enviar ao laboratório ter maiores referências. A cor do substrato foi verificada e registrada conforme

descrito anteriormente e a seleção da cor dos laminados cerâmicos foi orientada pela cor dos dentes e próteses adjacentes. A cor do substrato conferida com auxílio da escala vita foi A3 no terço cervical e A2 no terço médio e incisal (Figuras 10A -10F, 11A – 11D).

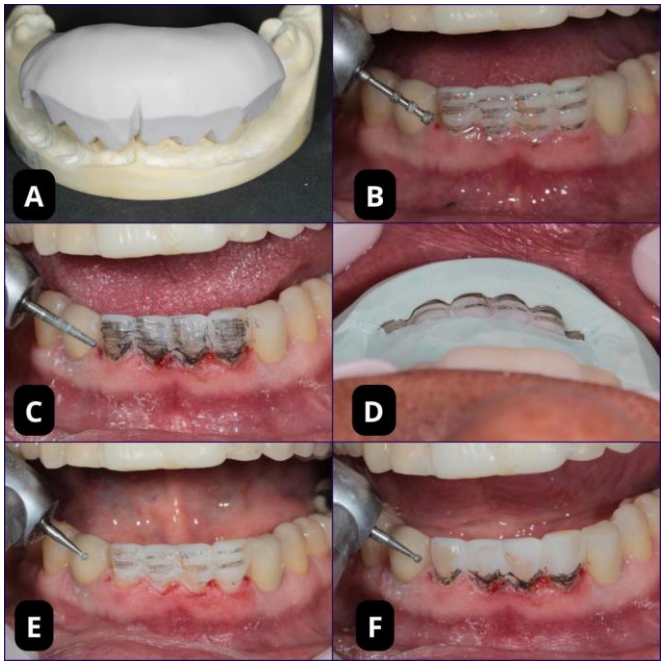

Figura 10A – Guia do Mock- up inferior.
Figura 10B – Canaletas na região vestibular.
Figura 10C – União das canaletas vestibulares.
Figura 10D – Conferência dos preparos com a guia de desgaste.
Figura 10E – Preparo da região cervical.
Figura 10F – Conferência da região cervical.

Figura 11A – Preparo da região incisal.
Figura 11B – Conferência dos preparos com a guia de desgaste.
Figura 11C- Colocação do fio retrator.
Figura 11D – Seleção de cor.

O coping em zircônia (Prettau 2 – Zirkonzahn) do elemento 46 foi provado em boca e uma radiografia periapical doi realizada para verificar e registrar a adaptação da peça, a qual estava correta clinicamente e radiograficamente. O registro oclusal foi feito com resina (Pattern resin™ LS- GC) e novamente instalado o cilindro de proteção (Grand Morse). A seleção da cor foi realizada com a escala vita. Depois foi realizado o mock- up com a resina bisacrílica (Protemp 4 - 3m espe) nos elementos preparados para os laminados cerâmicos, como trabalho provisório direto sobre os elementos.(Figras 12A-12D).

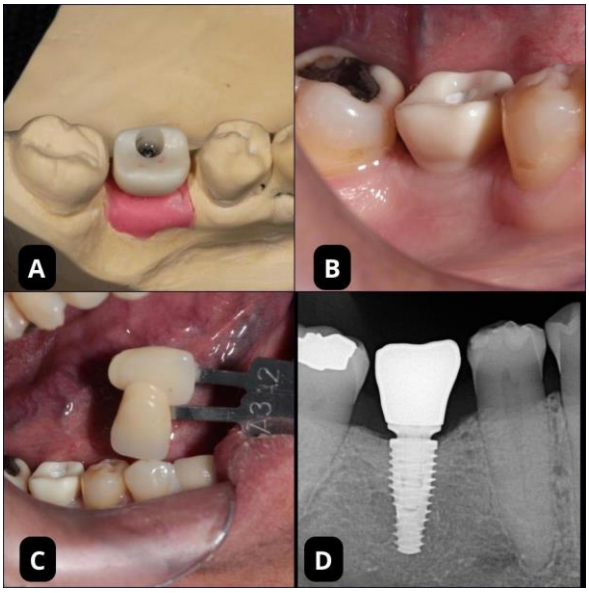

Figura 12A – Coping de zircônia.
Figura 12B – Coping de zircônia em boca.
Figura 12C – Seleção de cor.
Figura 12D – Conferência do coping radiograficamente.

Na sessão seguinte, removeu-se o mock- up da boca e foram provados as facetas do 11 e 21. As peças foram ajustadas e solicitado ao laboratório aplicar o glaze novamente. Após verificar a espessura das peças cerâmicas, foi realizado a prova com o (Try- in do cimento Relyx Veneer - 3m espe) na cor translúcida e cimentados esses laminados com cimento resinoso fotopolimerizável (RelyX veneer cor translúcida - 3m espe).

Os procedimentos de preparo interno das peças cerâmicas do tipo dissilicato de lítio (IPS.EMAX- Ivoclair Vivadent) e dos elementos dentários foram iniciados após a prova das cerâmicas. Nos laminados cerâmicos foram realizados condicionamento com ácido fluorídrico 10%(Condac porcelana- FGM) por 20 segundos, lavadas com água e feito a secagem. Em seguida aplicado ácido fosfórico 37% (Attaque Gel – Biodinâmica) por 1 minuto, lavado com água e feita a secagem com jato de ar. Posteriormente foi aplicado o silano (Monobond-S, Ivoclar Vivadent), esfregado por 60 segundos e secado com jato de ar por 30 segundos. O adesivo autocondicionante universal (Single Bond Universal -3m espe) foi aplicado no interior das cerâmicas e aplicado um leve jato de ar.

Nos elementos dentários, foi feita uma profilaxia com pedra pomes e água com a baixa rotação e escova Robson. Iniciou o condicionamento dos dentes com o ácido fosfórico 37% , somente no esmalte dental por 30 segundos (condicionamento seletivo do esmalte). Lavagem por 30 segundos, secagem com jatos de ar e aplicação do adesivo universal autocondicionante (3m espe). Aplicado leve jato de ar para evaporar os solventes do adesivo e deixar uma camada mais fina.

Para a cimentação foi realizado um isolamento relativo com afastador labial Expandex e roletes de algodão. Iniciado pelo elemento 11 com a manipulação do cimento (catalisador + base) e aplicado no interior da peça cerâmica. Colocado sobre o dente e pressionado até o material extravasar. Após verificar a adaptação correta, removeu-se os execessos de cimento com pinceis finos e fio dental. Em seguida, foi utilizado o fotopolimerizador (Valo Grand-Ultradent) e polimerizado tudo por 40 segundos cada face. O procedimento realizado no elemento 11, repetiu-se nos elementos dentários 21, 31, 31 , 41 e 42, com a cor de cimento A3 e os laminados cerâmicos inferiores também realizados com dissilicato de lítio (IPS.EMAX-Ivoclair Vivadent) (Figuras13A-13F, 14A-14F, 15A).

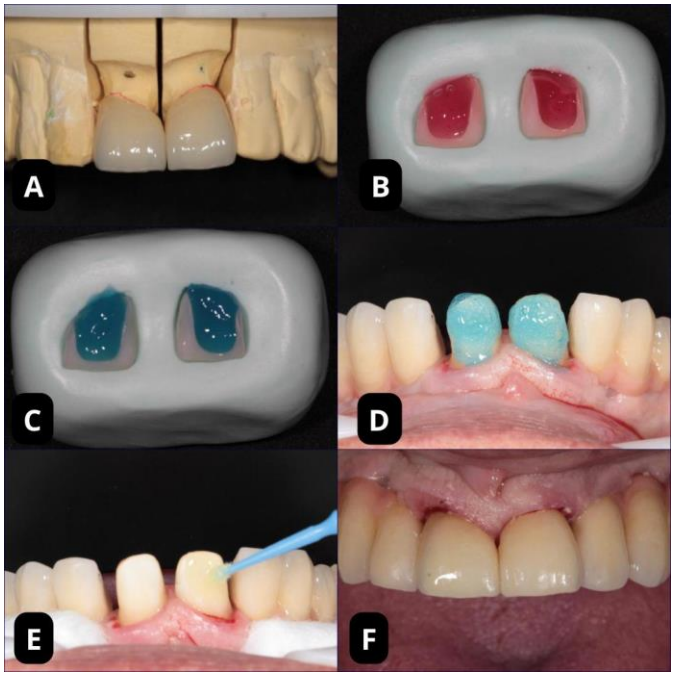

Figura 13A – Laminados cerâmicos superiores EMAX.
Figura 13B – Condicionamento com ácido fluorídrico 10%.
Figura 13C – Condicionamento com ácido fosfórico 37%.
Figura 13D – Ácido fosfórico 37% nos dentes.
Figura 13E – Aplicação adesivo nos dentes.
Figura 13F – Laminados cerâmicos cimentados.

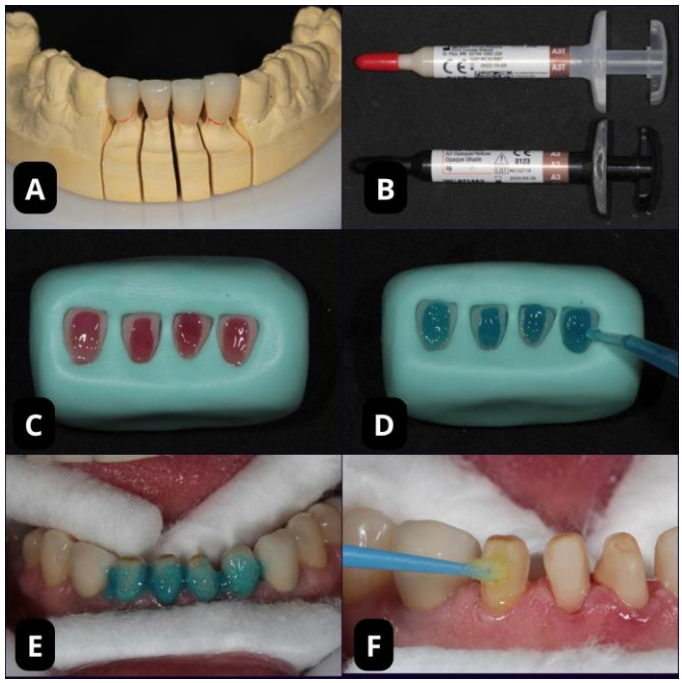

Figura 14A – Laminados cerâmicos inferiores EMAX.
Figura 14B – Cimento resionoso fotopolimerizável Relyx Veneer.
Figura 14C – Condicionamento das peças com ácido fluorídrico 10%.
Figura 14D – Condicionamento das peças com ácidos fosfórico 37%.
Figura 14E – Condicionamento dos dentes com ácido fosfórico 37%.
Figura 14F – Aplicação do adeviso nos dentes.

Figura 15 A- Laminados cerâmicos inferiores cimentados.

Foram utilizados fio dental, tiras de lixa, bisturi número 12 para acabamento e remoção de excessos de cimento. As pontas multilâminadas foram usadas para a remoção dos excessos intra-sulculares.

Após remover o cilindro de proteção no elemento 46, a prótese em zircônia sobre implante (Prettau 2 – Zirkonzahn) foi instalada com a chave Neo (grand morse) e aplicado torque de 10Ncm (Newton.centímetro). Foi realizada a tomada radiográfica para conferência e em seguida foi restaurado o acesso ao parafuso com veda rosca e resina composta (Herculite Precis- Kerr). Realizado o ajuste oclusal com carbono e conferência dos pontos de contato mesial e distal com fio dental (Figuras 16A- 16D).

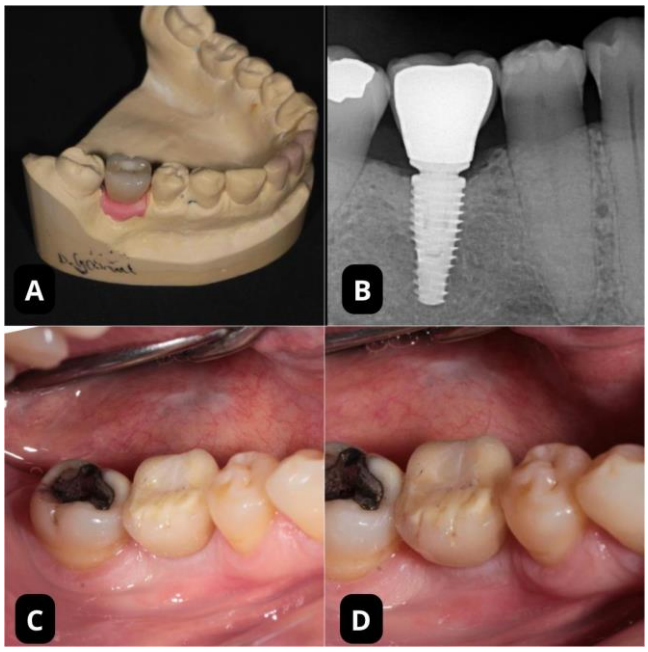

Figura 16A – Prótese sobre implante na região do 46 no modelo de gesso.

Figura 16B – Raio X periapical na região do 46.
Figura 16C e 16D – Instalação definitiva da prótese sobre implante na região do 46.

Após a instalação das peças laminadas e da coroa unitária sobre implante, foi realizado ajustes funcionais e oclusais com o carbono (100 micras -Bausch). Realizados movimentos de protrusão e lateralidade para verificar as guias caninas e a guia incisiva. Após o ajuste oclusal, foi conferiada a oclusão mutuamente protegida e realizado o polimento com as borrachas para cerâmicas (Dh Pro).

Radiografias periapicais e fotografias finais foram realizadas para verificar o resultado final, o qual foi muito satisfatório sob ponto de vista da adaptação, função e estética. Foi orientada a paciente sobre a higienização e complementado com um bochecho (Blue M) e fio dental (Figuras 17A- 17B, 18A-18D).

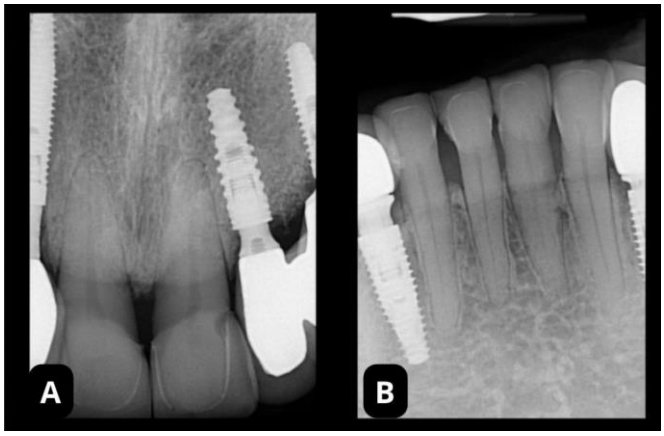

Figura 17A – Raio x periapical final dos elementos 11 e 21.
Figura 17B – Raio x periapical final dos elementos 41,42,31 e 32.

Figuras 18A, B, C e D – Fotografias finais.

A paciente voltou para proservacão do caso e observou-se a gengiva e os tecidos adjacentes com aspecto saudável , além da oclusão estável. Para proteger os trabalhos realizados, uma placa miorrelaxante foi confeccionada e entregue após a prova e adaptação (Figura 19).

Figura 19 – Placa miorelaxante.

DISCUSSÃO

Alcançar resultados estéticos satisfatórios na área odontológica é um desafio que exige um amplo conhecimento dos materiais e técnicas disponíveis(13). No caso executado em

questão, foi possível obter um excelente resultado estético por meio da combinação de uma prótese sobre implante e facetas cerâmicas.

A reabilitação oral utilizando laminados cerâmicos tem se tornado cada vez mais popular na área da Odontologia Estética. Os sistemas cerâmicos podem ser reforçados com materiais , como o dissilicato de lítio (11), o que confere maior resistência às peças e aumenta a durabilidade ao longo do tratamento. Além disso, essa técnica permite um preparo minimamente invasivo, pois é possível utilizar cerâmicas finas(12). Assim como no caso clínico do artigo, em que a utilização de facetas cerâmicas finas também oferece vantagens estéticas, uma vez que esses materiais apresentam translucidez semelhante aos dentes naturais, proporcionando resultados altamente satisfatórios e podendo ser personalizadas de acordo com as preferencias individuais do paciente em relação a cor, forma e tamanho dos dentes.

No caso relatado nesse trabalho, foi realizado laminados cerâmicos e uma coroa de zircônia sobre implante diante dos diferentes substratos presentes, sendo dentes vitais e um implante de titânio. Segundo Ferro et al. (2021), as facetas de porcelana são indicadas principalmente em casos em que os dentes apresentam alterações de tamanho, cor, forma, cáries vestibulares, posição e diastemas a serem fechados (14).

Se optou pelos laminados cerâmicos do tipo dissilicato de lítio (IPS. E MAX- Ivoclar Vivadent) nos elementos dentários 11, 21, 31, 32, 41 e 42 para se obter um bom resultado estético e por ser um material com boa durabilidade, visto que os dentes apresentavam desgastes e manchas.

Para a resolução estética do elemento 46 , optou-se pela confecção do coping zircônia (Prettau 2 – Zirkonzahn) para melhor mascaramento do implante titânio e posterior aplicação cerâmica (dissilicato de lítio) para reproduzir de forma mais natural as características dentais. A coroa existente apresentava escurecimento e grande diferença de cor, por conta do desgaste e fratura da porcelana, aparecendo em boca parte da estrutura metálica. Desse modo, o

tratamento proposto visou em devolver o melhor resultado estético, com a função de igualar os substratos com naturalidade e função.

A escolha e indicação do tratamento realizado, tem como consideração esses estudos, que segundo Lucarotti OS (2017) (15) tem comprovado o sucesso clínico na utilização de laminados cerâmicos. Em uma avaliação realizada após 10 anos da instalação, mais de 80.000 pacientes adultos foram avaliados e constatou-se que 53% deles não necessitaram de qualquer tipo de reintervenção (16). Acompanhamentos dos procedimentos reabilitadores tem demonstrado baixo deslocamento das peças cerâmicas, mínimas taxas de microinfiltração, baico risco de fratura e cárie secundária (17,18,19,20 e 21). Essas evidências cientificas apoiam a efetividade e a durabilidade dos laminados cerâmicos como uma opção de tratamento estético confiável. A taxa de sucesso a longo prazo e a baixa incidência de complicações indicam que as facetas cerâmicas podem proporcionar resultados satisfatórios e duradouros.

De acordo com o estudo de Santi et al. (2020), o dissilicato de lítio apresenta diversas vantagens como material odontológico. Essas vantagens incluem, longevidade, estabilidade de cor, resistência a compressão, fluorescência e propriedades mecânicas que se assemelham ao esmalte dentário, proporcionando uma aparência natural para as restaurações. (22).

A estrutura vítrea do dissilicato de lítio, com cristais em formato de agulha dispostos de maneira entrelaçada, confere uma alta resistência flexural ao material. Além disso, essa estrutura dificulta a propagação de trincas internas, contribuindo para a durabilidade das restaurações. (23,24). Essas propriedades tornam o dissilicato de lítio uma opção atraente para diversas aplicações odontológicas, principalmente para facetas e coroas cerâmicas.

O dissilicato de lítio é preferido devido a sua capacidade de ser condicionado superficialmente, o que promove uma melhor adesão ao substrato dentário. Ainda essas cerâmicas exigem preparos com mínima intervenção, pois não requerem retenção mecânica (3).

Ao longo de vários anos, as infraestrututas protéticas e pilares para implantes eram comu

mente feitos com base metálica (25). A utilização de cerâmicas no lugar das estruturas metálicas também oferecem benefícios estéticos, evitando a aparência metálica e promovendo uma aparência mais natural.

Além do mais, em algumas situações, a presença do metal nas restaurações protéticas pode difilcutar a reprodução das características ópticas dos dentes naturais. Isso ocorre devido a diversidade de ligas metálicas disponíveis, o que pode resultar em variações de cor e interferir na aparência final da restauração (26). Essas variações de cor podem ser um desafio na obtenção de resultados estéticos satisfatórios, pois os metais podem afetar a translucidez e a capacidade de mimetizar as propriedades ópticas dos dentes naturais. Essa falta de harmonia na cor pode comprometer o resultado geral da restauração.

É verdade que a zircônia, por ser um material altamente resistente, apresenta uma coloração bastante opaca. Para melhorar o resultado estético, é comum utilizar uma camada de cerâmica mais translúcida ou aplicar dissilicato de lítio maquiado sobre a zircônia (27-28). Essa abordagem visa melhorar a aparência final da restauração, pois a camada de cerâmica translúcida ou o dissilicato de lítio maquiado proporcionam maior translucidez e permitem a reprodução de características opticas semelhantes as dos dentes naturais.

A utilização de copings de zircônia em restaurações dentárias se tornou frequente por ser altamente biocompatível e apresentar uma maior afinidade com os tecidos dentários. A zircônia apresenta outras características como: baixa condutividade térmica (não conduz facilmente mudanças de temperatura), baixo potencial de corrosão (contribui para a longevidade da restauração) e boa radiopacidade. Além disso tem boa estabilidade química e dimensional (capacidade manter sua forma e encaixe ao longo do tempo) e boa resistência mecânica com dureza (capaz de suportar as forcas mastigatórias e proporcionar durabilidade). (29,30). Ao utilizar a zircônia, busca-se uma melhor higiene oral e redução do risco de complicações relacionadas a presença do biofilme. Devido a sua superfície lisa e resistente a

adesão bacteriana, a zircônia facilita a manutenção da saúde bucal e reduz a formação da placa bacteriana, minimizando assim o risco de cáries e problemas periodontais (31).

Os cimentos de ativação física são frequentemente preferidos na cimentação de facetas laminadas cerâmicas devido às suas propriedades que ajudam a preservar a estética e a estabilidade de cor ao longo do tempo(32,33). Eles apresentam um tempo de trabalho prolongado, o que facilita o ajuste preciso das facetas antes da cimentação definitiva. Isso é de extrema importância para garantir um alinhamento adequado e uma estética ideal.

Por isso, ao contrário dos cimentos quimicamente ativados ou de dupla ativação, que podem conter amina terciária e peróxido de benzoíla como ativadores químicos, os cimentos de ativação exclusivamente física são preferidos por evitar possíveis alterações de cor que poderiam afetar a aparência final das facetas laminadas cerâmicas (34). Inclusive, os cimentos de ativação física tem uma baixa solubilidade em água e são menos suscetíveis a alterações de cor causadas por pigmentos externos.

Em virtude disso, os cimentos resinosos autoadesivos não são indicados para cerâmicas de baixa espessura (0,4 a 0,7 mm) e preparos minimamente invasivos. Isso se deve ao fato de que esses cimentos contem uma porção quimicamente ativada que pode causar alterações de cor nas cerâmicas ao longo do tempo (10).

É recomendado o uso de cimentos resinosos fotopolimerizáveis para a cimentação de laminados cerâmicos. Esses cimentos oferecem uma ampla gama de opções de cor, diferentes níveis de opacidade e facilitam a remoção de excessos devido ao controle do tempo de trabalho pelo profissional, além de apresentar uma maior estabilidade de cor ao longo do tempo (35).

O estudo de Chaiyabutr et al. (36) mencionou que quando uma cerâmica possui espessura inferior a 2mm, a cor óptica da cerâmica pode ser influenciada pela cor do substrato subjancente.

Atualmente, é amplamente reconhecida a importância da cimentação adesiva na longevidade das restaurações cerâmicas. Esse procedimento aumenta a previsibilidade do sucesso do tratamento restaurador, garantido resultados estéticos duradouros (37).

CONCLUSÃO

Apesar das dificuldades encontradas para se conseguir uma harmonização do sorriso em um caso com diferentes cores de substratos, obteve-se um excelente resultado estético com laminados cerâmicos e uma prótese sobre implante com coping em zircônia, além de reestabelecer a mastigação, a fonética e a estética da paciente. O dissilicato de lítio e a zircônia são muito utilizadas e proporcionam belas reabilitações por terem características que visam imitar as estruturas dentais mais próximas ao natural.

Na região posterior, foi observado que a zircônia mascarou com sucesso o substrato escuro (pilar protético) e que o uso dessas cerâmicas com a aplicação dos corretos protocolos de preparos, oclusão e cimentação levam a excelentes resultados estéticos nos casos de reabilitações protéticas.

REFERÊNCIAS

1. Furtado DC, Melo EL de, Gomes MA de L, Pontes KT, Neves JL das, Canto CA de S, et al. A importância da reabilitação oral estética na alteração de forma e cor dos dentes: relato de caso clínico. Archives of Health Investigation. 2019 Mar 20;7(12).

2. Gimenez FN. A estética do sorriso. Trabalho de Conclusão Curso (Graduação em Odontologia) – Universidade Estadual de Londrina, Londrina; 2016. 63f.

3. Mazaro JVQ [UNESP, Zavanelli AC [UNESP, Zavanelli RA, Mello CC de [UNESP. Reabilitação estética com enfoque nas diferentes cores de substratos e na escolha da cor do cimento adesivo. Prosthesis Laboratory in Science. 2013;280.

4. Conrad HJ, Seong WJ, Pesun IJ. Current ceramic materials and systems with clinical recommendations: a systematic review. J Prosthet Dent. 2007 Nov;98(5):389-404.

5. Seydler B, Schmitter M. Clinical performance of two different CAD/CAM-fabricated ceramic crowns: 2-Year results. J Prosthet Dent. 2015 Aug;114(2):212-6.

6. Thays Maria Veiga da Silva Ângelos Desafio estético frente a diferentes substratos: relato de caso CURITIBA 2020.

7. Hayashi KM [UNESP]. Resolução estética para substratos com diferentes cores. repositoriounespbr. 2020 Sep 8 [cited 2023 Feb 15].

8. Alghazali N, Moaleem M, Alamri S, Aldosari AA, Preston A, Smith P, Jarad F. The Effect of Try-In Paste and Resin Cement Shade on Colour Properties of Dental Veneers. Eur J Prosthodont Restor Dent. 2018 Aug 30;26(3):144-151.

9. Xu B, Chen X, Li R, Wang Y, Li Q. Agreement of try-in pastes and the corresponding luting composites on the final color of ceramic veneers. J Prosthodont. 2014 Jun;23(4):308-12.

10. Soares P, Zeola L, Souza P, Pereira F, Milito G, Machado A. Caso Clínico 538 Reabilitação Estética do Sorriso com Facetas Cerâmicas Reforçadas por Dissilicato de Lítio Aesthetic Rehabilitation with Ceramic Veneers Reinforced by Lithium Disilicate. Available from: http://files.bvs.br/upload/S/0104-7914/2012/v21n58/a3506.pdf.

11. Anusavice KJ. Phillips Materiais Dentários. Google Books. Elsevier Brasil; 2013 [cited 2023 Jul 23].

12. Horn HR. Porcelain laminate veneers bonded to etched enamel. Dent Clin North Am. 1983 Oct;27(4):671-84. PMID: 6360727.

13. Cardoso JA, Almeida PJ, Fernandes S, Silva CL, Pinho A, Fischer A, Simões L. Co-existence of crowns and veneers in the anterior dentition: case report. Eur J Esthet Dent. 2009 Spring;4(1):12-26. PMID: 19655643.

14. Ferro A, Abreu-Pereira CA, Pinheiro E de S, Ribas BR, Pereira ALG, Sousa RIR, et al. Reabilitação estética anterior com uso de laminados cerâmicos: Relato de caso. Research, Society and Development. 2021 Jun 9;10(6):e54410616141.

15. Gutiérrez MF, Sutil E, Malaquias P, de Paris Matos T, de Souza LM, Reis A, Perdigão J, Loguercio AD. Effect of self-curing activators and curing protocols on adhesive properties of universal adhesives bonded to dual-cured composites. Dent Mater. 2017 Jul;33(7):775-787.

16. Burke FJ, Lucarotti PS. Ten-year outcome of porcelain laminate veneers placed within the general dental services in England and Wales. J Dent. 2009 Jan;37(1):31-8.

17. Walter RD, Raigrodski AJ. Critical appraisal: clinical considerations for restoring mandibular incisors with porcelain laminate veneers. J Esthet Restor Dent. 2008;20(4):276-81.

18. Christensen GJ, Christensen RP. Clinical observations of porcelain veneers: a three-year report. J Esthet Dent. 1991 Sep-Oct;3(5):174-9.

19. Dumfahrt H, Schäffer H. Porcelain laminate veneers. A retrospective evaluation after 1 to 10 years of service: Part II--Clinical results. Int J Prosthodont. 2000 Jan-Feb;13(1):9-18. PMID: 11203615.

20. Friedman MJ. A 15-year review of porcelain veneer failure--a clinician's observations. Compend Contin Educ Dent. 1998 Jun;19(6):625-8, 630, 632 passim; quiz 638. PMID: 9693518.

21. Meijering AC, Creugers NH, Roeters FJ, Mulder J. Survival of three types of veneer restorations in a clinical trial: a 2.5-year interim evaluation. J Dent. 1998 Sep;26(7):563-8.

22. Santi MR, Noronha M dos S, Guarato FRBA, Caldeira MMP dos S. Laminados cerâmicos e preparos minimamente invasivos associados ao clareamento dental. ARCHIVES OF HEALTH INVESTIGATION. 2020 Apr 20;9(5):429–32.

23. Bottino MA, Giannini V, Miyashita E, Quintas AF. Estética em reabilitaçäo oral: “metal free”. pesquisa.bvsalud.org. 2000 [cited 2023 Jul 23]. p. 327–63.

24. Fradeani M, Redemagni M, Corrado M. Porcelain laminate veneers: 6- to 12-year clinical evaluation--a retrospective study. Int J Periodontics Restorative Dent. 2005 Feb;25(1):9-17. PMID: 15736774.

25. Wassell RW, Walls AW, Steele JG. Crowns and extra-coronal restorations: materials selection. Br Dent J. 2002 Feb 23;192(4):199-202, 205-11.

26. Vichi A, Louca C, Corciolani G, Ferrari M. Color related to ceramic and zirconia restorations: a review. Dent Mater. 2011 Jan;27(1):97-108.

27. Christensen RP, Ploeger BJ. A clinical comparison of zirconia, metal and alumina fixed-prosthesis frameworks veneered with layered or pressed ceramic: a three-year report. J Am Dent Assoc. 2010 Nov;141(11):1317-29.

28. Guess PC, Att W, Strub JR. Zirconia in fixed implant prosthodontics. Clin Implant Dent Relat Res. 2012 Oct;14(5):633-45.

29. Cunali RS, Saab RC, Correr GM, Cunha LFD, Ornaghi BP, Ritter AV, Gonzaga CC. Marginal and Internal Adaptation of Zirconia Crowns: A Comparative Study of Assessment Methods. Braz Dent J. 2017 Jul-Aug;28(4):467-473.

30. Kavashima LH, Sanches MG, Sousa EAC, Ramos CM, Borges AFS, Fortulan CA, et al. Análise da microdureza Vickers de zircônia Y-TZP pré-sinterizada para a usinagem e posterior aplicação como copings. Matéria (Rio de Janeiro). 2017 Jun 22 [cited 2023 Jul 23];22:e11817.

31. Cunha LF da, Coesta PTG, Escóssia J, Mandelli J. Inter-relação periodontia e dentística restauradora na lapidação de facetas cerãmicas. Rev dental press estét . 2013 [cited 2023 Jul 23];64–76.

32. Ozcan M, Vallittu PK. Effect of surface conditioning methods on the bond strength of luting cement to ceramics. Dent Mater. 2003 Dec;19(8):725-31.

33. Blatz MB, Sadan A, Kern M. Resin-ceramic bonding: a review of the literature. J Prosthet Dent. 2003 Mar;89(3):268-74.

34. Aquino APT de, Cardoso P de C, Rodrigues MB, Takano AE, Porfírio W. Facetas de porcelana: solução estética e funcional. Clín int j braz dent. 2009 [cited 2023 Jul 23];142–52.

35. Morita RK, Hayashida MF, Pupo YM, Berger G, Reggiani RD, Betiol EA. Minimally Invasive Laminate Veneers: Clinical Aspects in Treatment Planning and Cementation Procedures. Case Rep Dent. 2016;2016:1839793.

36. . Chaiyabutr Y, Kois JC, Lebeau D, Nunokawa G. Effect of abutment tooth color, cement color, and ceramic thickness on the resulting optical color of a CAD/CAM glass-ceramic lithium disilicate-reinforced crown. J Prosthet Dent. 2011 Feb;105(2):83-90.

37. Mante FK, Ozer F, Walter R, Atlas AM, Saleh N, Dietschi D, Blatz MB. The current state of adhesive dentistry: a guide for clinical practice. Compend Contin Educ Dent. 2013 Nov-Dec;34 Spec 9:2-8. PMID: 24571402.