Mauricio Costa de Miranda

Manutenção de raiz residual como guia anatômico de fresagem para implante imediato - relato de caso clínico

CURITIBA
2023

Mauricio Costa de Miranda

Manutenção de raiz residual como guia anatômico de fresagem para implante imediato - elato de caso clínico

Monografia apresentada a Faculdade ILAPEO como parte dos requisitos para obtenção de título de Especialista em Odontologia com área de concentração em Implantodontia.

Orientadora:Profa. Dra. Telma L. Bedran

CURITIBA
2023

Mauricio Costa de Miranda

Manutenção de raiz residual como guia anatômico de fresagem para implante imediato- Relato de caso clínico

Presidente da Banca Orientadora: Profa. Dra. Telma B. L. Bedran

BANCA EXAMINADORA

Profª Drª Erika Romanini
Profª Drª Rogéria Acedo

Aprovado em 16 de maio de 2023

Dedicatória

A Deus eu dedico todas as minhas conquistas, com as suas bênçãos e a sua mão protetora que sempre me apoiou.

A minha Esposa e filhos que não mediram esforços para me ajudar nessa caminhada estando sempre ao meu lado nos desafios que a vida me impôs.

E aos meus pais que desde o início das minhas atividades acadêmicas estiveram presentes me apoiando.

Agradecimentos

Agradeço a Deus por me manter com saúde e me ajudar a completar esse ciclo.
Agradeço a minha esposa e meus filhos, pais e amigos.
Agradeço a Dra. Ana Paula e ao Dr. Miguel, parceiros dessa caminhada.
Agradeço aos professores pela dedicação e pelo conhecimento compartilhado.
Agradeço a todos os colegas e amigos que o curso me proporcionou.

Sumário

1. Artigo científico 7

1. Artigo científico

MANUTENÇÃO DE RAIZ RESIDUAL COMO GUIA ANATÔMICO DE FRESAGEM PARA IMPLANTE IMEDIATO – RELATO DE CASO CLINICO.

Mauricio Costa de Miranda[1] Telma Blanca Lombardo Bedran[2]

[1]Especialista em Prótese Dentaria – APCD Central – São Paulo

[2]Especialista, Mestre e Doutora em Periodontia – UNESP, Professora na Pontifícia Universidade Católica do Paraná (PUC-PR), Universidade Tuiuti do Paraná e Faculdade ILAPEO

RESUMO

Introdução: A instalação de um implante imediato em alvéolo fresco, principalmente em região posterior, traz dificuldade para o implantodontista no que se refere ao tamanho do alvéolo em comparação ao do implante, ao alcance da estabilidade primária e a facilidade de higiene da restauração final pelo paciente. O uso de uma raíz residual como guia anatômico para a fresagem do alvéolo cirúrgico facilita o ideal posicionamento do implante dentário, favorecendo todas essas condições. **Objetivo:** Sendo assim o objetivo desse relato de caso clínico é demonstrar a viabilidade da instalação imediata de um implante em alvéolo fresco na região posterior,utilizando a presença de uma raíz residual como guia anatômico para a fresagem da loja cirúrgica, associando enxerto do gap e cicatrizador personalizado. **Caso Clínico:**Paciente do gênero masculino, 68 anos, branco, ASA 1, parcialmente dentado, com queixa de falta de dentes em arcada inferior do lado esquerdo, procurou atendimento odontológico na Faculdade Ilapeo. Na avaliação inicial, observou-se a presença do dente 36 em estado de raíz residual com a ausência do dente 37, apresentando rebordo cicatrizado na região. Após estudo do caso , optou-se por utilizar as raízes residuais como um guia anatômico para a fresagem. Na região do dente 37 com rebordo cicatrizado a conduta seria de instalação de implante Osseointegrável de forma convencional. **Conclusão**: A realização da técnica de manutenção de raíz como guia anatômico além de trazer apoio para a fresagem, impedindo o deslizamento da broca para dentro do alvéolo, mantém o septo intrarradicular em condições de receber a inserção do implante dentário. Gerando assim a preservação do septo fresado, um posicionamento ideal do implante e uma estabilidade primária adequada.

Palavras-chaves: Implante dentário; Raízes residuais ; Guia anatômico.

ABSTRACT

The immediate placement of an implant in fresh sockets, especially in the posterior region, The immediate placement of an implant in a fresh socket, especially in the posterior region, poses challenges to the implantologist in terms of the size of the socket compared to the implant, achieving primary stability, and ease of hygiene for the final restoration by the patient. The use of a residual root as an anatomical guide for socket drilling facilitates the ideal positioning of the dental implant, favoring all conditions. **Objective**: Therefore, the objective of this clinical case report is to

demonstrate the feasibility of immediate implant placement in a fresh socket in the posterior region, utilizing the presence of a residual root as an anatomical guide for socket drilling, along with ridge augmentation and a customized healing abutment. **Clinical Case**: A 68-year-old male patient, Caucasian, ASA1, partially dentate, with complaint of missing teeth in the lower left arch, sought dental treatment at the Ilapeo Dental School, and was referred for the Implant Dentistry Specialization Course, Class II, under the coordination of Professor Rogéria Acedo. Upon initial evaluation, the presence of a residual root of tooth 36 with the absence of tooth 37, and a healed ridge in the region, was observed. After case study, in joint decision with the patient, it was decided to use the residual roots as an anatomical guide for socket drilling. In the region of tooth 37 with a healed ridge, the plan was to conventionally place an osseointegrated implant. **Conclusion**: The technique of using residual roots as an anatomical guide not only provides support for socket drilling, preventing the drill from slipping into the socket, but also preserves the septum, allowing for ideal implant positioning and adequate primary stability.

Keywords: Dental implant; Residual roots; Anatomical guide.

INTRODUÇÃO

A reabilitação de áreas edêntulas por implantes osseointegráveis tem sido cada vez mais utilizada na odontologia moderna, tendo a capacidade de devolver ao paciente a função mastigatória, a função estética , a alto estima e qualidade de vida[1].

Nas décadas de 1970 e 1980 preconizava-se a instalação de implantes exclusivamente em rebordos edêntulos e cicatrizados. A recomendação era de que a instalação da prótese sobre os implantes deveria ser realizada após uma cicatrização de 6-12 meses[2].

A instalação de implantes imediatos (IIP) em alvéolos frescos foi primeiramente descrita na literatura por Schulte & Heimke e Schulte et. al em 1976, onde descreveram o procedimento de instalação de implante imediato, e após esse relato o conceito de implante imediato ganhou muita atenção da comunidade científica bem como de dentistas clínicos[3-4].

O sistema de classificação do período de instalação do implante após a extração foi proposto inicialmente por Hämerle et al em 2004. Esse sistema descrevia 4 protocolos diferentes em alvéolos pós exodontia. O tipo 1 referia-se a implantes instalados em alvéolos

frescos; já o tipo 2 preconizava a instalação após 4 a 8 semanas quando havia um fechamento completo do alvéolo por tecido mucoso; o tipo 3 após 12 a 16 semanas quando já havia uma formação óssea que podia ser observada de forma clínica e radiológica e o tipo 4 quando havia um cicatrização total da região[5].

IIP não só mantém as dimensões do osso alveolar, assim como evita cirurgias de reabertura e diminui a chance de infecção e rejeição de enxertos ósseos. Além de auxiliar no posicionamento ideal do implante e tratamentos de menor duração também são uma preferência dos pacientes, segundo a revisão sistemática de Espósito et. al [6].

A manutenção do osso alveolar está ligada diretamente a presença do dente, a medida que se perde esse elemento dental, o processo de reabsorção do rebordo é iniciada, trazendo dificuldades e até impossibilitando a instalação de implantes[7].

Cardaropoli D et. al 2012 demonstraram que após 1 ano da extração dentária o volume perdido da crista óssea chega a 50%, sendo que mais de 30% são perdidos nas 12 primeiras semanas [8]. O IIP junto a enxertia óssea do gap é uma opção viável para a manutenção da arquitetura óssea[7] , porém a instalação tardia do implante acaba gerando grandes perdas horizontais e verticais de tecido ósseo e consequentemente de tecidos moles subjacentes[9].

Lago Martins et. al em 2020 também demonstraram que instalação imediata de implante (IIP), associada à enxertia óssea e ao selamento da entrada do alvéolo favorecem a manutenção da arquitetura óssea e gengival, melhorando a qualidade da restauração final e dispensando procedimentos de reconstrução óssea e de ganho de tecido mole, através de procedimentos regenerativos[7].

Atieh MA et. al em 2010 demonstraram que o fator essencial para o sucesso de IIP se dá pela estabilidade primária alcançada no osso nativo apical ou nas paredes laterais[10].

Foi observado que a instalação imediata de implante traz vantagens em relação a instalação tardia, tais como a diminuição dos procedimentos cirúrgicos, menor tempo de tratamento, menor custo para o paciente, trazendo ao paciente mais conforto e satisfação e ainda uma recuperação da função mastigatória mais rápida reduzindo o tempo de entrega de uma restauração fixa ao paciente.

Ragucci GM et al 2020, concluíram em uma revisão sistemática sobre implantes instalados imediatamente após exodontia uma taxa de sobrevivência de mais de 98% após acompanhamento mínimo de 1 ano. Esses resultados são comparados a instalação de implantes convencionais em áreas cicatrizadas que mostram taxas de sobrevivência em 5 anos de 95%[12]. Quando a indicação de extração de um elemento dentário se dá pela presença de lesões periapicais ou periodontais, os alvéolos estarão infectados e dessa forma o mais comum seria a instalação do implante ocorrer após a cicatrização do alvéolo. Todavia se a lesão não for grande o IIP pode ser realizado com um adequado controle da infecção através da administração de terapia antibiótica, profusa irrigação com solução salina no alvéolo e curetagem vigorosa[13] .

A instalação de implante imediato após a exodontia de dentes posteriores deve apresentar um planejamento cirúrgico minucioso para preservação do septo intrarradicular e evitar o desvio das brocas durante a fresagem da loja cirúrgica. Uma alternativa é a manutenção das raízes durante o preparo da loja cirúrgica, a fim de utilizá-las como um guia anatômico para a fresagem, isso colabora no posicionamento tridimensional do implante e previne o deslizamento da broca no espaço da raiz residual durante esse processo. A extração pré fresagem poderá trazer dificuldade na posição ideal do implante e interferir no posicionamento ideal da prótese sob implante e na facilidade de higienização do paciente[14].

Desvantagens na instalação de implantes imediatos após a extração das raízes residuais, referem-se ao tempo cirúrgico e o possível aumento de temperatura durante a fresagem do alvéolo cirúrgico, além de uma cicatrização anormal pela presença de restos radiculares no fundo do alvéolo[15].

A colocação de enxertos ósseos no gap entre o implante e as paredes do alvéolo influenciam positivamente na cicatrização da gengiva inserida e diminuem a perda de osso marginal[16-17]. O enxerto ósseo aplicado no gap melhora o contato da superfície do implante ao osso e diminui a recessão gengival ocasionada pela reabsorção óssea horizontal[18-19].

O presente relato de caso tem como objetivo demonstrar uma forma alternativa de posicionamento tridimensional de um implante imediato utilizando a raiz de um molar como guia anatômico para a fresagem de um alvéolo cirúrgico pré extração dentária.

A instalação de implante através de guia anatômico de raíz residual tem demonstrado bons resultados clínicos e radiográficos num período de 2 anos de acompanhamento[10].

O presente relato de caso tem como objetivo demonstrar uma forma alternativa de posicionamento tridimensional de um implante imediato utilizando a raiz de um molar como guia anatômico para a fresagem de um alvéolo cirúrgico pré extração dentária.

RELATO DE CASO

Paciente do gênero masculino, 68 anos, branco, ASA 1, parcialmente dentado, com queixa de falta de dentes em arcada inferior do lado esquerdo, procurou atendimento odontológico na Faculdade Ilapeo, (Curitiba, Brasil) sendo encaminhado após a triagem para o Curso de Especialização em Implantodontia.

Na avaliação inicial, observou-se a presença do dente 36 em estado de raiz residual com a ausência do dente 37, apresentando rebordo cicatrizado na região.

Após orientação ao paciente com relação as opções de tratamento da região, optou-se pela instalação de implantes na referida área.

Nos exames de imagem, Radiografia Panorâmica e Tomografia Cone Bean, ficou constatatada a presença de grande Septo Ósseo Intrarradicular entre as raízes mesial e distal do elemento 36. Diante dessa condição, optou-se por utilizar as raízes residuais como um guia anatômico para a fresagem. Na região do dente 37 com rebordo cicatrizado a conduta seria de instalação de implante Osseointegrável de forma convencional.

Foi realizado o protocolo fotográfico intra e extraoral e com os exames de imagem foram planejados os implantes.

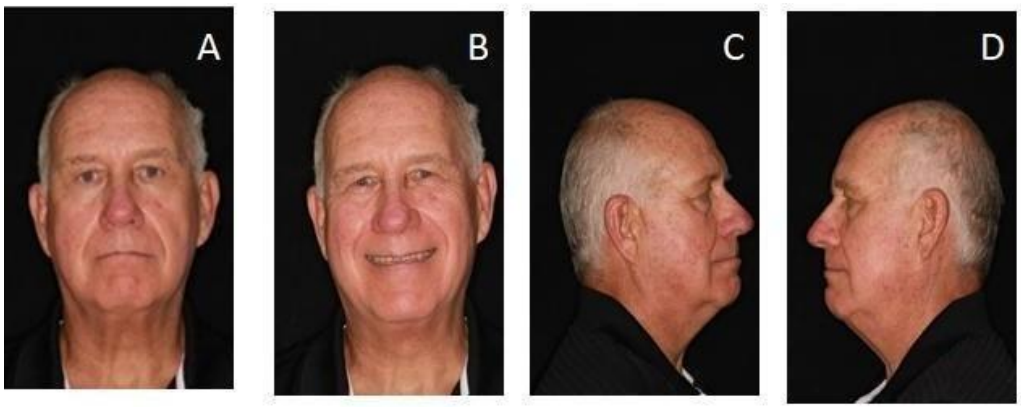

Fig.01 Fotos extraorais. **A**-Fotografia Frontal, **B**-Frontal sorrindo, **C**-Perfil Direito, **D**-Perfil Esquerdo

Fig.02 Fotos Intraorais **A-** Foto Intra Oral Frontal, **B-** Foto Intra Oral Direita, **C-**Foto Intra Oral Esquerda **D-** Foto Intra Oral Oclusal Superior, **E-** Foto Intra Oral Oclusal Inferior

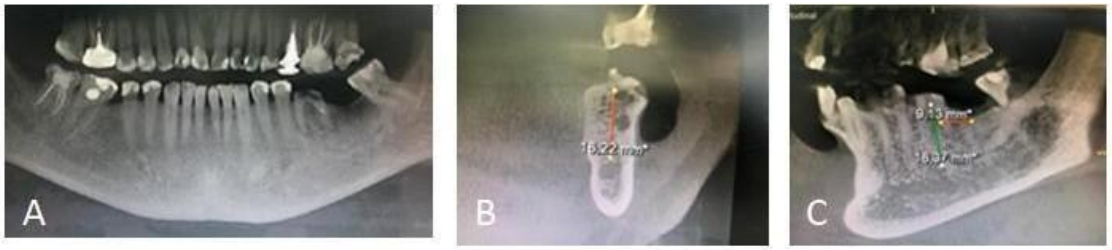

Fig.03- Exames de Imagem **A-** Radiografia Panorâmica, **B-** Corte Axial Região Dente 36, **C-** Corte Longitudinal Região Dente 36

No dia do procedimento cirúrgico foi aferida a pressão arterial do paciente e administrada a medicação pré-operatório (Diazepan 5mg e Dexametasona de 4mg). Após a assepsia intra e extraoral com BlueM® iniciou-se o procedimento cirúrgico com anestesia subperióstica na região vestibular do dente 36 com complemento lingual (mepiadre® 110, mepivacaina HCL 2%+ epinefrina 1:100.000 DFL). Tendo iniciado o efeito anestésico, procedeu-se o início da fresagem com broca esférica nº 4 (carbide), para facilitar o posicionamento tridimensional da broca lança e em seguida a sequência de fresas até alcançar o diâmetro ideal para a instalação do implante. O pino guia confirmou o posicionamento ideal.

Em seguida foram realizadas a exodontia do dente 36 de forma minimamente traumática, com o intuito de preservar a arquitetura gengival e principalmente o septo ósseo, curetagem vigorosa no fundo do alvéolo e irrigação abundante. Dessa forma mantendo o planejamento prévio do caso. Foi instalado um implante 4.0 X 11.5mm (Helix GM, Neodent® Curitiba, Brasil) a 5mm do zênite gengival, alcançando um torque de 45N de forma progressiva aofinal da inserção. Preenchimento do GAP com biomaterial ósseo xenogeno (Cerabone, Straumann®).

Conforme o planejamento foi utilizado um cicatrizador de Peek personalizável GM5.5X3.5mm (Neodent® Curitiba,Brasil). Sendo assim realizada a sua instalação e personalização com resina composta tipo Flow selando todo o perímetro da entrada do alvéolo.

Realizou-se acompanhamento pós cirúrgico durante 3 meses através de exames de imagem (radiografias periapicais e fotos intraorais).

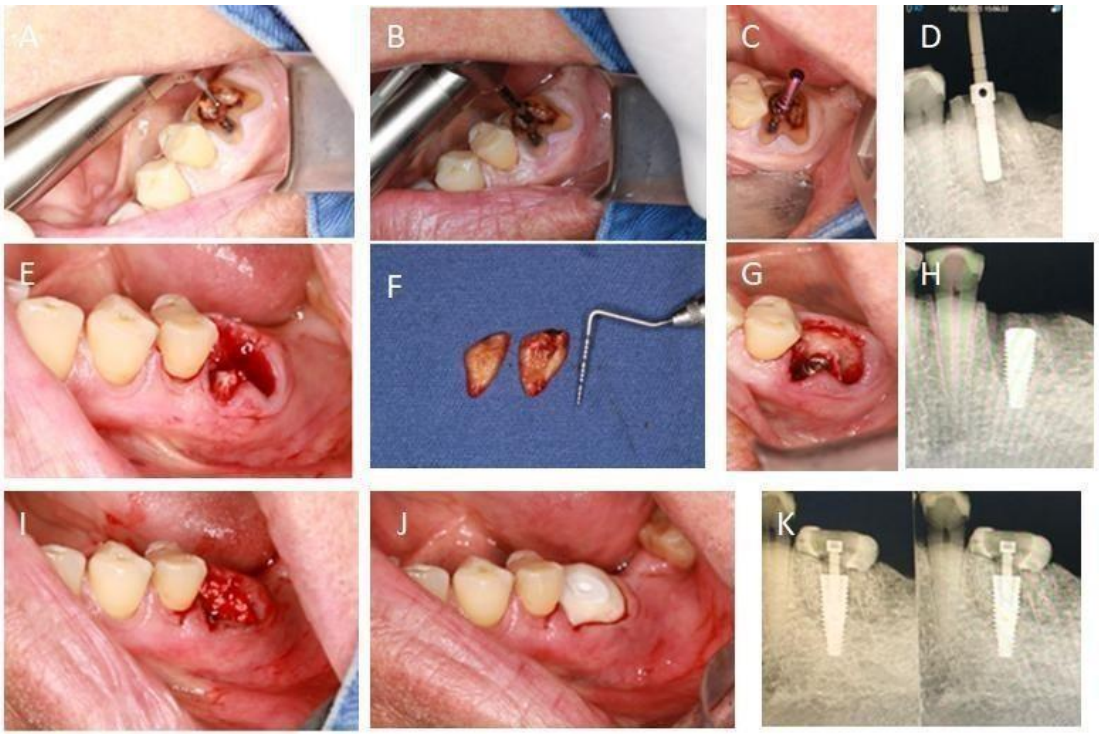

Fig.04 – **Momento Cirúrgico A-** Perfuração Inicial (Broca Carbide nº4), **B-** Fresagem Inicial (Broca Lança), **C-** Pino Guia,**D-** Radiografia Posição do Pino Guia, **E-** Alvéolo Pós-Exodontia e fresagem do septo,**F-** Raízes

Pós- Exodontia,**G-** Implante Helix GM Inserido no Septo,**H-** Radiografia Periapical,**I-** Enxerto Ósseo Preenchendo Alvéolo (Cerabone Large, Straumann®),**J-** Cicatrizador de Peek Personalizado (Neodent® Curitiba, Brasil),**K-** Radiografia Periapical após instalação do Cicatrizador

DISCUSSÃO

A instalação de implante imediato em alvéolos frescos é um procedimento com muita aceitação, alcançando taxas de sobrevivência similares a implantes instalados de forma convencional[2-5]. Estudos demonstram que a instalação de implantes imediatos em regiões de molares é considerada uma técnica viável, pois a taxa média de sobrevivência após 1 ano de acompanhamento é de 96%[20]. Uma revisão sistemática que avaliou 1.013 implantes em nove estudos, demonstraram uma taxa de sobrevivência de 93.9% , em um período de observação de 12 a 133 meses. Através do resultado desse estudo ficou evidenciado o sucesso e o prognóstico positivo a longo prazo da instalação de implantes imediatos em regiões posteriores[11] .

Os estudos que descrevem a técnica em regiões posteriores são em menor número se comparados aos que tratam de implantes imediatos em área estética, talvez pelo fato de que em regiões posteriores o fator estético não seja tão relevante[10-21-22].

A instalação de implante imediato para repor dentes com multi raízes se torna um procedimento difícil, pois temos como fatores críticos o posicionamento tridimensional e a estabilidade primária[22]. O tamanho do alvéolo comparado ao tamanho do implante, a presença do Nervo Alveolar Inferior, a qualidade óssea e a anatomia das raízes, são citados como outros fatores de dificuldade dessa técnica[7].

A obtenção de resultados favoráveis nos procedimentos de IIP ficam na dependência das características do paciente, da técnica cirúrgica e do design do implante[23]. Outro fator relevante no IIP é o torque de inserção, aonde é possível avaliar a densidade óssea,

que é influenciado pela técnica cirúrgica, macro geometria do implante e a qualidade óssea[24].

A manutenção de raízes residuais de molares como guia anatômico de fresagem é uma adaptação simples e útil comparado ao procedimento de fresagem padrão[11-12]. A presença de remanescente ósseo entre as raízes é fator fundamental para a execução da técnica, ausência de foco infeccioso e raízes íntegras[11].

A fresagem do osso do septo intrarradicular antes ou após a extração dentária , foi comparada em diversos estudos e o autores concluíram que o uso da raíz como guia anatômico para a fresagem trás como resultado uma posição tridimensional ideal do implante

[10-21-22].

A instalação de implante através de guia anatômico de raiz residual tem demonstrado bons resultados clínicos e radiográficos num período de 2 anos de acompanhamento[9].

Além da desvantagens já citadas dessa técnica , Ragucci et al reforçam os cuidados para o risco de perfuração do tecido dentário que pode levar ao aumento da temperatura, aumento do tempo clínico e o depósito de restos de tecido dentário durante a fresagem no fundo do alvéolo cirúrgico. A presença de infecção agúda das raízes, mobilidade radicular que impede de serem usadas como guia anatômico de fresagem e todas as fonte de infecção devem ser removidas antes da IIP para evitar complicações futuras[12].

Com relação a restos de tecido dentário, alguns autores demonstram em seus estudos que não há interferência no processo de osseointegração, porém esses estudos são escassos o que faz com que tenhamos cautela, mantendo sempre uma irrigação abundante e limpeza

profícua da loja cirúrgica[14].

CONCLUSÃO

Em situações selecionadas a utilização de uma raíz residual como guia anatômico para a confecção da loja cirúrgica e a instalação imediata do implante trazem inúmeros beneficios ao paciente, preservando a arquitetura óssea e gengival, minimizando as reintervenções cirúrgicas e diminuindo consideravelmente o tempo de espera para o carregamento do implante. Além do que oferece um posicionamento ideal para a restauração final. Porém, mais estudos são necessários focando no aprimoramento da técnica, qualidade das superfícies dos implantes, biomateriais para o preenchimento do gap e estudos sobre as características anatômicas dos locais de instalação desses implantes.

REFERÊNCIAS BIBLIOGRÁFICAS

1. Visscher CM, Lobbezoo F, Schuller AA. Dental status and oral health-related quality of life. A population-based study. J Oral Rehabil. 2014 Jun;41(6):416-22.
2. Adell R, Lekholm U, Rockler B, Bränemark PI. A 15-year study of osseointegrated implants in the treatment of the edentulous jaw. Int J Oral Surg. 1981;10 (6):387-416.
3. Schulte W, Kleineikenscheidt H, Lindner K, Schareyka R. The Tübingen immediate implant in clinical studies (in German). Dtsch Zahnarztl Z 1978;33:348-359.
4. Atieh MA, Alsabeeha NH, Duncan WJ. Immediate single implant restorations in mandibular molar extraction sockets: A controlled clinical trial. Clin Oral Implants Res 2013:24:484-496.
5. Hämmerle CH, Chen St, Wilson TG Jr. Consensus statements and recommended clinical procedures regarding the placement of implants in extraction sockets. Int J Oral Maxillofac Implants 2004;19 Suppl:26-28
6. Espósito M, Grusovin MG, Polyzos IP, Felice P, Worthington HV. Interventions for replacing missing teeth: dental implants in fresh extraction sockets (immediate, immediate-delayed and delayed implants). Cochrane Database Syst Rev 2010; (9):CD005968.
7. Martins SHL, Vieira GHA, Bezerra FJB, Ghiraldini B, Souza SLC. Intermediate post- extraction implant in the molar region using a new implant with the technique of intrarradicular preparation and alveolar preservation. J Multidiscipl Dent.

2020;10(2):160-7.

8. Cardaropoli D, Tamagnone L, Roffredo A, Gaveglio L. Relation-ship between the buccal bone plate thickness and the healing of postextraction sockets with/without ridge preservation. Int J Periodontics Restorative Dent 2014;34:211-217.

9. Lee W. Immediate implant placement in fresh extractions sockets. Korean Assoc Oral Maxillofac Surg 2021;47:57-61.

10. Atieh MA, Payne AG, Duncan WJ, de Silva RK, Cullinan MP. Immediate placement or immediate restoration/loading of single implants for molar tooth replacement: A systematic review and meta-analysis. Int J Oral Maxillofac Implants 2010;25(2):401-415.

11. Valenzuela S, Olivares JM, Weiss N, Benadof D. Immediate implant placement by interradicular bone drilling before molar extraction:clinical case report with one-year follow-up. Case Rep Dent.2018.

12. Ragucci GM, Elnayef B, Criado-Cámara E, Del Amo FS-L, Hernández-Alfaro F. Immediate implant placement in molar extraction sockets: a systematic review and meta-analysis. Int J Implant Dent.2020;6-40.

13. Lee J, Park D, Koo KT, Seol YJ, Lee YM. Comparison of immediate implant placement in infected and non-infected extraction sockets: a systematic review and meta- analysis. Acta Odontol Scand 2018;76:338-45.

14. Rebele SF, Zuhr O, Hurzeler MB. Pre-extraction interradicular implant bed preparation: case presentations of a novel approach to immediate implant placement at multirooted molar sites. Int J Periodontics Restorative Dent. 2013;33:88-96.

15. Leonhardt A, Gröndahl K, Bergström C, Lekhlom U. Long-term follow-up of osseointegrated titanium implants using clinical, radiographic and microbiological parameters. Clin Oral Implants Res.2002;13(2):127-32

16. Araújo MG, Linder E, Lindhe J. Bio-Oss collagen in the buccal gap at immediate implants: a 6-month study in the dog. Clin Oral Implants Res 2011;22:1-8.

17. Sanz M, Lindhe J, Alcaraz J, Sanz-Sanchez I, Cecchinato D. The effect of placing a bone replacement graft in the gap at immediately placed implant: a randomized clinical Trial. Clin Oral Implants Res 2017;28:902-10.

18. Clementini M, Agostinelli A, Castelluzzo W, Cugnata F, Vignoletti F, De Sanctis M. The effect of immediate implant placement on alveolar ridge preservation compared to spontaneous healing after tooth extraction: radiographic results of a randomized controlled clinical trial. J. Clin Periodontol 2019;46:776-86.

19. Kan JYK, Rungcharassaeng K, Deflorian M, Weinstein T, Wang HL, Testori T. Immediate implant placement and provisional-ization of maxillary anterior single implants. Periodontol 2000 2018;77:197-212.

20. Schropp L, Isidor F. Timing of implant placement relative to tooth extraction. J Oral Rehabil 2008; 35:33-43

21. Peñarrocha M, Uribe R, Balaguer J. Immediate implants after extraction: a review of the current situation. Med Oral. 2004;9(3) 234-242.

22. Scarano A. Traditional postextractive implant site preparation compared with pré-extractive interradicular implant bed preparation in the mandibular molar region, using an ultrasonic device: a randomized pilot study. Int J Oral Maxillofac Implants. 2017;32(3) 655-660.

23. Barone A,Toti P, Quaranta A, Derchi G, Covani U. The clinical outcomes of immediate versus delayed restoration procedures on immediate implants: a comparative cohort study for single-tooth replacement. Clin Impl Dentistry and Related Research 2015;17(6):1114-1126.

24. Lozano-Carrascal N, Salomó-Coll O, Gilabert-Cerdà M, Farré-Pagés N, Gargallo-Albiol J, Hernández-Alfaro F. Effect of implant macro-design on primary stability:A prospective clinical study. Med Oral Patol Oral Cir Bucal. 2016;21(2):e214-21.

ANEXO I

Termo de consentimento

TERMO DE CONSENTIMENTO LIVRE E ESCLARECIDO

Declaro que fui esclarecido adequadamente sobre os propósitos, riscos, custos e alternativas de tratamento, bem como que o sucesso do tratamento dependerá da resposta biológica do meu organismo à técnica empregada e de minha colaboração, atendimento às prescrições, encaminhamentos e demais solicitações do profissional.

Declaro, ainda, que estou ciente de que eventuais ausências às consultas e o não atendimento das orientações profissionais prejudicarão o resultado pretendido, uma vez que a Odontologia não se trata de uma ciência exata, sofrendo limitações.

Informo que, estou ciente de que, no curso do tratamento, dependendo da resposta biológica, poderá haver a necessidade de alteração do plano de tratamento, da técnica empregada e da previsão orçamentária.

Por fim, aceito e autorizo a execução do tratamento - opção 02, comprometendo-me a cumprir as orientações do profissional e arcando com os custos estipulados no orçamento apresentado.

Assinatura do paciente ou responsável legal

Professor (Responsável) / Aluno

Curitiba, 10 de Abril de 2023

Rua Jacarezinho, 656 | Mercês | Curitiba | Paraná | C... (41) 3505-6000

ANEXO II

Autorização para uso de imagem e dados

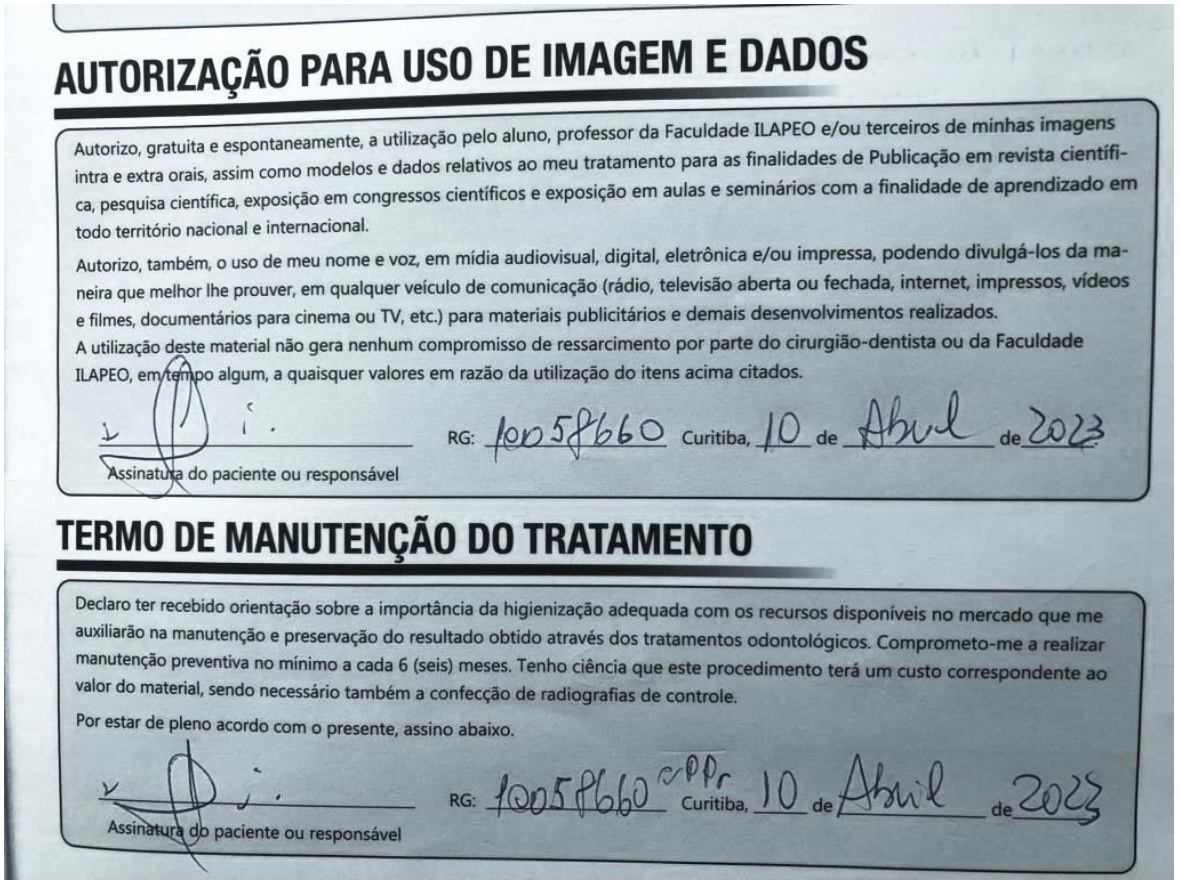

AUTORIZAÇÃO PARA USO DE IMAGEM E DADOS

Autorizo, gratuita e espontaneamente, a utilização pelo aluno, professor da Faculdade ILAPEO e/ou terceiros de minhas imagens intra e extra orais, assim como modelos e dados relativos ao meu tratamento para as finalidades de Publicação em revista científica, pesquisa científica, exposição em congressos científicos e exposição em aulas e seminários com a finalidade de aprendizado em todo território nacional e internacional.

Autorizo, também, o uso de meu nome e voz, em mídia audiovisual, digital, eletrônica e/ou impressa, podendo divulgá-los da maneira que melhor lhe prouver, em qualquer veículo de comunicação (rádio, televisão aberta ou fechada, internet, impressos, vídeos e filmes, documentários para cinema ou TV, etc.) para materiais publicitários e demais desenvolvimentos realizados.

A utilização deste material não gera nenhum compromisso de ressarcimento por parte do cirurgião-dentista ou da Faculdade ILAPEO, em tempo algum, a quaisquer valores em razão da utilização do itens acima citados.

Assinatura do paciente ou responsável RG: 10058660 Curitiba, 10 de Abril de 2023

TERMO DE MANUTENÇÃO DO TRATAMENTO

Declaro ter recebido orientação sobre a importância da higienização adequada com os recursos disponíveis no mercado que me auxiliarão na manutenção e preservação do resultado obtido através dos tratamentos odontológicos. Comprometo-me a realizar manutenção preventiva no mínimo a cada 6 (seis) meses. Tenho ciência que este procedimento terá um custo correspondente ao valor do material, sendo necessário também a confecção de radiografias de controle.

Por estar de pleno acordo com o presente, assino abaixo.

Assinatura do paciente ou responsável RG: 10058660 SSP Curitiba, 10 de Abril de 2023