



Clara Pentagna Costa Brant

Reabilitação estética em paciente com amelogênese imperfeita por meio de planejamento digital e técnica do carimbo em resina composta: relato de caso

CURITIBA
2026

Clara Pentagna Costa Brant

Reabilitação estética em paciente com amelogênese imperfeita por meio de planejamento digital e técnica do carimbo em resina composta: relato de caso

Monografia apresentada à Faculdade ILAPEO como parte dos requisitos para obtenção de título de Especialista em Odontologia com área de concentração em Dentística Restauradora

Orientador(a): Prof. Dr. Pedro Hiromoto
Co-orientador(a): Prof. Dr. Cristian Higashi

CURITIBA
2026

Clara Pentagna Costa Brant

Reabilitação estética em paciente com amelogênese imperfeita por meio de planejamento digital e técnica do carimbo em resina composta: relato de caso

Presidente da Banca Orientador(a): Prof(a). Dr(a). Cristian Higashi

BANCA EXAMINADORA

Prof(a). Dr(a). Antonio Sakamoto

Prof(a). Dr(a). Cristian Higashi

Prof(a). Dr(a). Pedro Hiromoto

Aprovada em: 18/03/2026

Dedicatória

À minha família, pelo amor incondicional e por todo o apoio e incentivo constante durante essa jornada acadêmica.

Agradecimentos

Agradeço, primeiramente, à minha família, que sempre foi a base da minha trajetória e da pessoa que me tornei. Ao meu pai, Júlio, minha maior referência profissional, por todos os ensinamentos diários, pela oportunidade de trabalhar ao seu lado, pelo exemplo constante e, sobretudo, por sempre acreditar e confiar em mim. À minha mãe, Flávia, pelo amor incondicional, pelo apoio permanente e por ser meu porto seguro em todos os momentos.

Aos meus irmãos, Laura e André, pelo companheirismo, incentivo e por estarem presentes em cada etapa dessa caminhada.

Ao Lucas, meu parceiro e maior incentivador, por me motivar diariamente a ser melhor, a perseguir meus sonhos e por todo o amor, compreensão e paciência ao longo desse percurso.

À equipe da Faculdade ILAPEO, pelo ambiente acolhedor e estimulante de aprendizado, e aos meus amigos e colegas de especialização, com quem tive o privilégio de conviver durante esses dois anos. Agradeço a parceria, as trocas de conhecimento e os momentos compartilhados, que tornaram essa jornada mais leve e enriquecedora.

Aos meus pacientes, minha sincera gratidão pela confiança depositada em mim e pelas experiências que contribuíram de forma essencial para meu crescimento pessoal e profissional.

Por fim, agradeço a todos os meus professores, grandes referências na Odontologia, por compartilharem seus conhecimentos, experiência e dedicação ao longo destes anos de especialização.

Sumário

1. Artigo científico

7

1. Artigo científico

Artigo de acordo com as normas da Faculdade ILAPEO

REABILITAÇÃO ESTÉTICA EM PACIENTE COM AMELOGÊNESE IMPERFEITA POR MEIO DE PLANEJAMENTO DIGITAL E TÉCNICA DO CARIMBO EM RESINA COMPOSTA: RELATO DE CASO

Clara Pentagna Costa Brant¹

¹ Graduada em Odontologia. Pontifícia universidade Católica de Minas Gerais PUC MINAS

RESUMO

A amelogenese imperfeita (AI) é um distúrbio hereditário do desenvolvimento do esmalte caracterizado por alterações estruturais que comprometem espessura, mineralização e resistência do tecido, podendo resultar em sensibilidade dentária, desgaste precoce e impacto estético significativo. Tais alterações, especialmente em pacientes jovens, influenciam diretamente a função mastigatória, a autoestima e a qualidade de vida. Diante desse cenário, abordagens restauradoras minimamente invasivas têm sido priorizadas, com ênfase em estratégias que preservem a estrutura dentária remanescente e mantenham possibilidades terapêuticas futuras. O presente trabalho relatou a reabilitação estética e funcional de paciente jovem diagnosticada com AI na forma hipoplásica, por meio de abordagem restauradora conservadora associada ao planejamento digital. O diagnóstico foi estabelecido com base em exame clínico e radiográfico, evidenciando esmalte reduzido em espessura, porém com contraste preservado entre esmalte e dentina. O planejamento incluiu escaneamento intraoral, enceramento diagnóstico digital e mock-up clínico para validação estética e funcional. A reabilitação foi realizada com restaurações diretas em resina composta pela técnica do carimbo com matriz transparente, permitindo abordagem predominantemente aditiva e reprodução anatômica previsível. Clinicamente, observou-se restabelecimento da anatomia dentária, melhora funcional, redução da sensibilidade e harmonização estética do sorriso. A avaliação da qualidade de vida por meio do questionário OHIP-14 demonstrou redução expressiva do escore após o tratamento, indicando melhora significativa na percepção de saúde bucal e no bem-estar psicossocial da paciente. Conclui-se que a reabilitação com resina composta pela técnica do carimbo, associada ao planejamento digital, constitui alternativa conservadora e eficaz no manejo da AI hipoplásica em pacientes jovens, desde que precedida de diagnóstico adequado e planejamento individualizado.

Palavras-chave: Amelogenese Imperfeita; Resina Composta; Reabilitação Oral; Planejamento Digital; Técnica Do Carimbo.

ABSTRACT

Amelogenesis imperfecta (AI) is a hereditary enamel developmental disorder characterized by structural alterations that compromise enamel thickness, mineralization, and mechanical resistance, potentially resulting in dentin hypersensitivity, early tooth wear, and significant esthetic impairment. These

alterations, particularly in young patients, directly affect masticatory function, self-esteem, and overall quality of life. Given this scenario, minimally invasive restorative approaches have been prioritized, emphasizing strategies that preserve the remaining dental structure while maintaining future therapeutic possibilities. The present study aimed to report the esthetic and functional rehabilitation of a young patient diagnosed with hypoplastic AI through a conservative restorative approach associated with digital planning. Diagnosis was established based on clinical and radiographic examination, revealing reduced enamel thickness with preserved enamel–dentin contrast. Treatment planning included intraoral scanning, digital diagnostic wax-up, and clinical mock-up for esthetic and functional validation. Rehabilitation was performed using direct composite resin restorations with the stamp technique and a transparent matrix, allowing a predominantly additive approach and predictable anatomical reproduction. Clinically, restoration of dental anatomy, functional improvement, reduction in sensitivity, and enhanced smile esthetics were observed. Quality of life assessment using the OHIP-14 questionnaire demonstrated a marked reduction in scores following treatment, indicating significant improvement in oral health perception and psychosocial well-being. It can be concluded that composite resin rehabilitation using the stamp technique combined with digital planning represents a conservative and effective alternative for managing hypoplastic AI in young patients, provided that it is preceded by accurate diagnosis and individualized treatment planning.

Keywords: Amelogenesis Imperfecta; Composite Resin; Oral Rehabilitation; Digital Planning; Stamp Technique.

INTRODUÇÃO

Os defeitos de desenvolvimento do esmalte (DDEs) caracterizam-se por alterações quantitativas e/ou qualitativas decorrentes de distúrbios durante a formação do esmalte dentário. Podem estar associados a fatores sistêmicos, ambientais, genéticos ou locais e estão relacionados à maior retenção de biofilme, hipersensibilidade dentinária, aumento da suscetibilidade à cárie e comprometimento estético com repercussões psicossociais (PASCHOAL et al., 2025).

A amelogenese imperfeita (AI) constitui um dos principais DDEs de origem genética, apresentando prevalência estimada entre 1:700 e 1:4000 indivíduos (CRAWFORD et al., 2007). Decorre de mutações que afetam proteínas envolvidas na secreção, formação e maturação do esmalte, comprometendo sua estrutura e mineralização (WITKOP, 1988; WRIGHT, 2023; PASCHOAL et al., 2025). Pode acometer ambas as dentições de forma generalizada e simétrica (POULSEN et al., 2008), manifestando-se clinicamente por alterações de cor, textura e resistência do esmalte, com maior predisposição a desgaste, fraturas e sensibilidade dentinária (POUSETTE LUNDGREN; DAHLLÖF, 2024).

A classificação da AI baseia-se predominantemente em critérios clínicos e radiográficos, uma vez que a genotipagem ainda não integra a rotina da maioria dos serviços odontológicos. Clinicamente, a condição é dividida em formas hipoplásica, hipomaturada, hipocalcificada e mista associada ao taurodontismo. A distinção entre padrões quantitativos e qualitativos possui implicação terapêutica direta, pois influencia o comportamento do substrato e o planejamento restaurador (PASCHOAL et al., 2025; SOUZA et al., 2014).

Assim, o presente estudo tem como objetivo relatar a reabilitação estética e funcional de paciente jovem com AI na forma hipoplásica, por meio de abordagem restauradora minimamente invasiva com resina composta pela técnica do carimbo, bem como avaliar o

impacto da intervenção na qualidade de vida relacionada à saúde bucal por meio da aplicação do OHIP-14 antes e após o tratamento.

REVISÃO DE LITERATURA

Pacientes com amelogênese imperfeita (AI) podem apresentar alterações oclusais associadas, como mordida aberta anterior, perda de dimensão vertical e desgaste dentário acentuado, frequentemente exigindo planejamento multidisciplinar envolvendo ortodontia e reabilitação restauradora. Nessas situações, a condução terapêutica integrada torna-se fundamental para restabelecimento funcional, estabilidade oclusal e previsibilidade clínica a longo prazo (POULSEN et al., 2008; MORR, 2023).

Além do comprometimento estrutural e funcional, a AI apresenta impacto significativo na qualidade de vida relacionada à saúde bucal (Oral Health-Related Quality of Life – OHRQoL), especialmente em pacientes jovens. Alterações estéticas, sensibilidade dentária e limitações funcionais podem produzir repercussões psicossociais importantes, afetando autoestima, convívio social e percepção individual de bem-estar. Estudos demonstram melhora significativa desses indicadores após intervenções restauradoras adequadamente planejadas (COFFIELD et al., 2005; POUSETTE LUNDGREN; KARSTEN; DAHLLÖF, 2015).

Diante da heterogeneidade clínica da AI e da necessidade de preservação da estrutura dentária remanescente, o planejamento restaurador deve considerar idade, tipo clínico e grau de comprometimento do esmalte, priorizando abordagens conservadoras e previsíveis, sobretudo em pacientes jovens (POULSEN et al., 2008; SABATINI; GUZMAN-ARMSTRONG, 2009).

Entre os instrumentos utilizados para avaliação da OHRQoL, destaca-se o Oral Health Impact Profile – versão reduzida (OHIP-14), questionário validado e amplamente empregado

para mensuração da percepção subjetiva do paciente quanto às limitações funcionais, dor, desconforto psicológico e repercussões sociais relacionadas às condições bucais. O instrumento é composto por 14 questões distribuídas em quatro dimensões: dor orofacial, função oral, aparência orofacial e impacto psicossocial, sendo que escores mais elevados indicam pior qualidade de vida relacionada à saúde bucal.

No presente estudo, o OHIP-14 foi utilizado para comparação da percepção subjetiva da paciente antes e após a reabilitação estética-funcional. Após a conclusão do tratamento, foram aplicados dois questionários: o primeiro baseado na percepção da paciente em relação aos seis meses anteriores à reabilitação e o segundo referente ao período posterior ao tratamento restaurador. Os escores totais foram obtidos pela soma das respostas individuais, permitindo análise comparativa do impacto da intervenção na qualidade de vida relacionada à saúde bucal.

RELATO DE CASO

Paciente do sexo feminino, 19 anos de idade, compareceu à clínica da especialização em Dentística Restauradora da Faculdade ILAPEO, Curitiba, Brasil, queixando-se da estética do sorriso. Durante a anamnese, relatou diagnóstico prévio de amelogenese imperfeita, histórico de cirurgia ortognática e encontrava-se em fase final de tratamento ortodôntico. (Figura 01). Referiu ainda histórico familiar positivo, informando que sua mãe e avó também eram portadoras da condição.

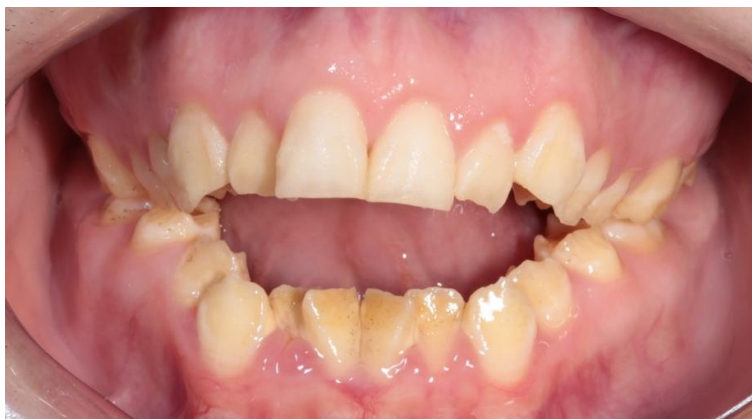

Figura 01 – Foto frontal antes do tratamento ortodôntico e cirurgia ortognática.

Ao exame clínico intraoral, observaram-se alterações estruturais do esmalte, com menor espessura de esmalte e áreas de ausência parcial, além de comprometimento da coloração dental. A análise radiográfica evidenciou contraste normal entre esmalte e dentina, porém com espessura reduzida de esmalte, compatível com o padrão hipoplásico da amelogenese imperfeita (Figura 02).

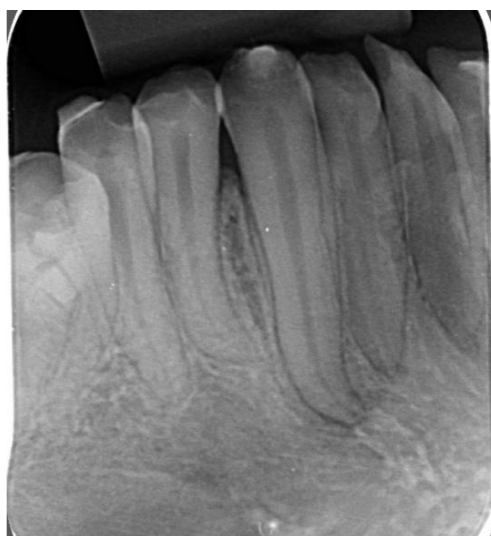

Figura 02 – Radiografia periapical que mostra a pequena espessura de esmalte.

Foram discutidas as opções terapêuticas, incluindo restaurações cerâmicas e restaurações diretas em resina composta. Considerando a idade da paciente, a necessidade de preservação máxima de estrutura dentária e as limitações financeiras, optou-se pela reabilitação

estética e funcional por meio de restaurações diretas em resina composta utilizando a técnica do carimbo (stamp technique).

Inicialmente, foram realizados registros fotográficos intraorais (Figuras 03, 04 e 05) e extraorais (Figura 06) com câmera digital Canon EOS Kiss (Canon, Tóquio, Japão), bem como escaneamento intraoral com scanner SIRIOS (Straumann Group, Basileia, Suíça). Os arquivos digitais em formato STL foram utilizados para planejamento virtual no software Exocad (Exocad, Darmstadt, Alemanha), permitindo análise das proporções dentárias e planejamento de cirurgia periodontal de aumento de coroa clínica com finalidade estética (Figura 07).

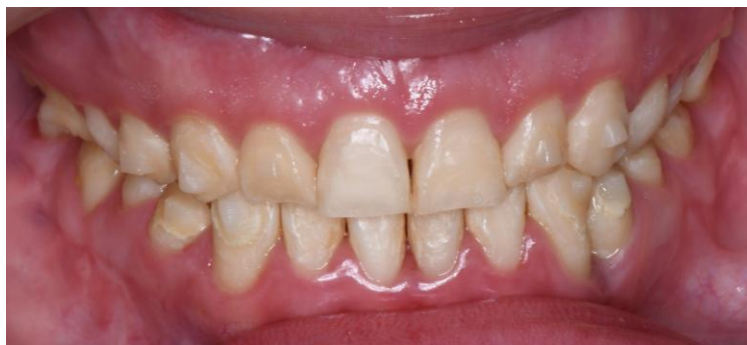

Figura 03 – Foto inicial intra oral frontal.

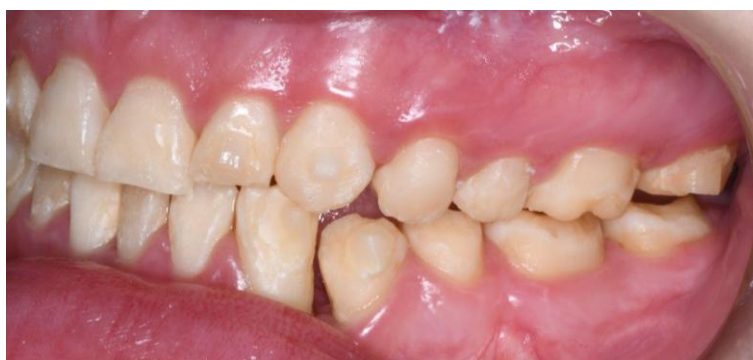

Figura 04 – Foto inicial intra oral do lado esquerdo.

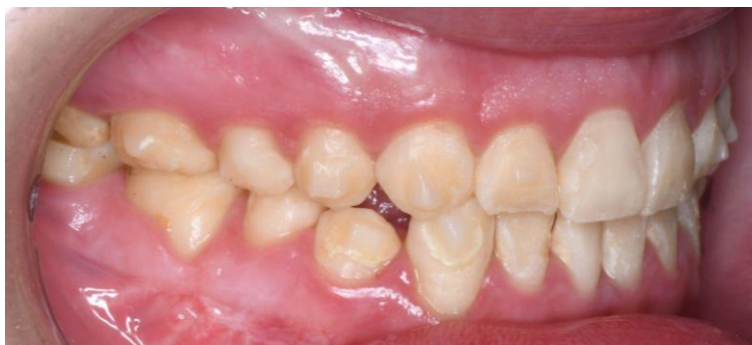

Figura 05 – Foto inicial intra oral do lado direito.

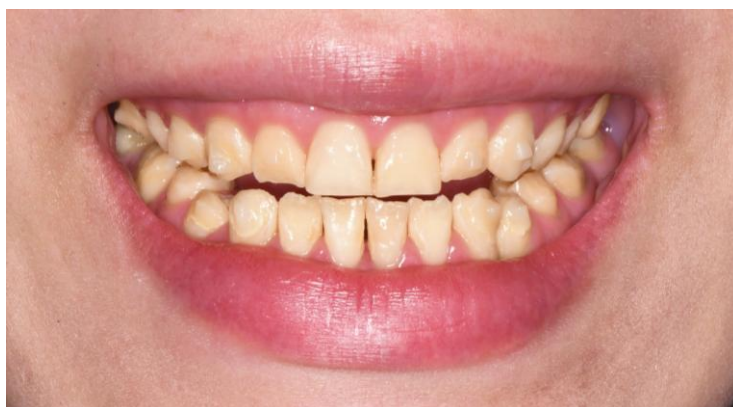

Figura 06 – Foto inicial do sorriso.

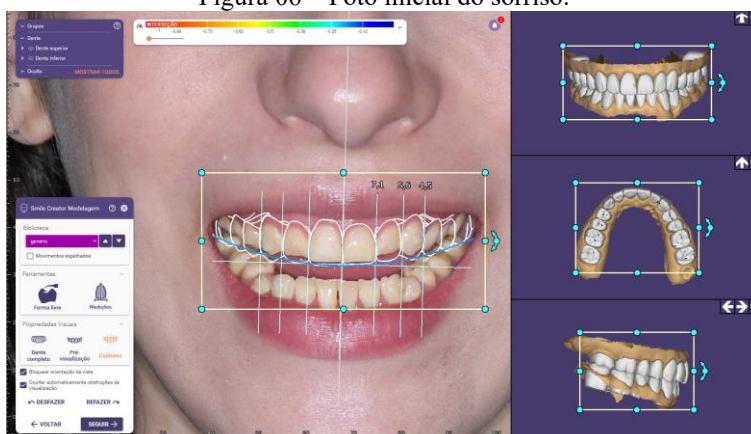


Figura 07 – Foto do planejamento no Exocad.

Após definição do planejamento, a paciente foi encaminhada ao periodontista para realização da cirurgia periodontal estética (Figura 08). Após período adequado de cicatrização, realizou-se clareamento dental caseiro supervisionado com peróxido de carbamida a 16% Opalescence (Ultradent, South Jordan, EUA), com uso diário de 1 hora.

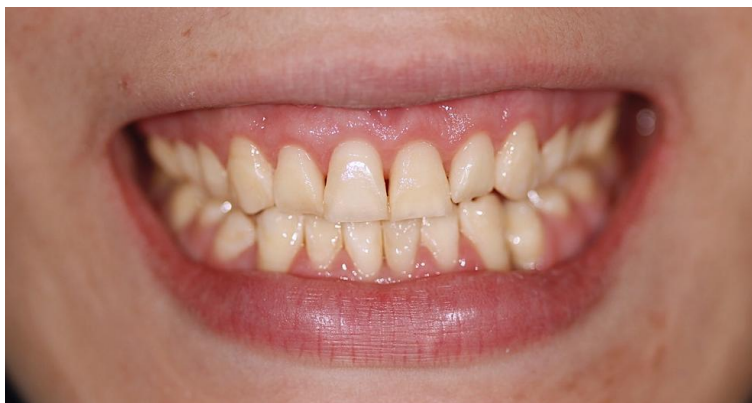

Figura 08 – Foto do sorriso após cirurgia de aumento de coroa clínica.

Com a estabilização dos tecidos gengivais, foi realizado novo escaneamento intraoral para atualização dos contornos gengivais e dentários. A partir desse escaneamento, foi confeccionado enceramento diagnóstico digital visando melhora morfológica e harmonia do sorriso. (Figuras 09, 10 e 11). O modelo digital foi impresso em impressora 3D (Shenzhen Elegoo Technology Co, Shenzhen, China) para confecção do mock-up.

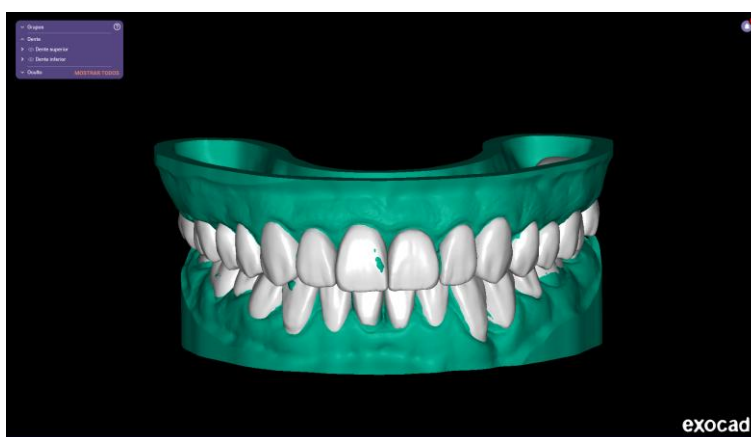

Figura 09 – Foto do enceramento no Exocad.

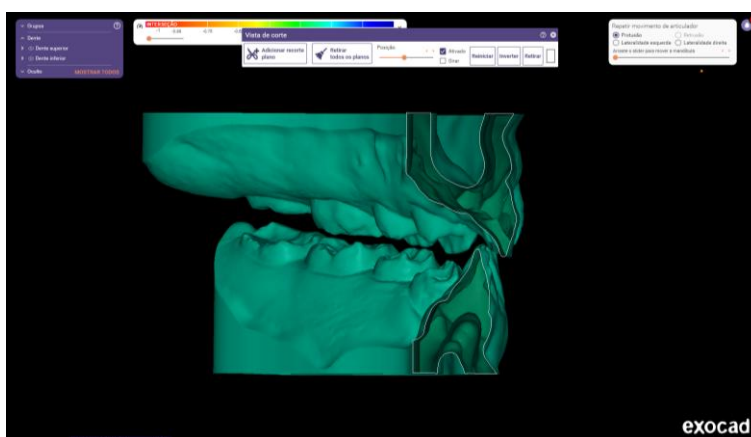


Figura 10 – Foto da mordida aberta.

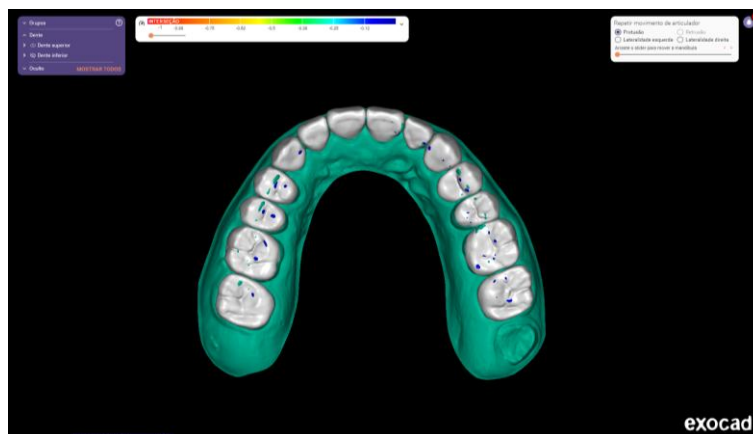


Figura 11 – Foto do enceramento oclusal e dos contatos oclusais restabelecidos.

O mock-up foi confeccionado com resina bisacrílica Structor 2 SC (VOCO GmbH, Cuxhaven, Alemanha) e instalado em boca (Figura 12), permitindo avaliação estética e funcional. Foram realizados ajustes oclusais e desgastes seletivos minimamente invasivos nos dentes anteriores inferiores devido ao apinhamento. Após as modificações, novo escaneamento intraoral foi realizado para incorporação dos ajustes ao planejamento digital.




Figura 12 – Foto do enceramento diagnóstico

Foram gerados dois modelos digitais: um com enceramento alternado (elementos 21, 23, 25, 27, 12, 14 e 16) e outro com enceramento completo. (Figura 13). Novos modelos foram então impressos para confecção das guias restauradoras. As guias foram projetadas com espaçamento interno aproximado de 1 mm para posterior reembasamento com silicone transparente Exaclear (GC Corporation, Tóquio, Japão), garantindo melhor adaptação clínica.

As guias foram impressas em resina e posteriormente reembasadas com Exaclear, visando maior estabilidade e reprodução fiel da anatomia planejada (Figura 14).

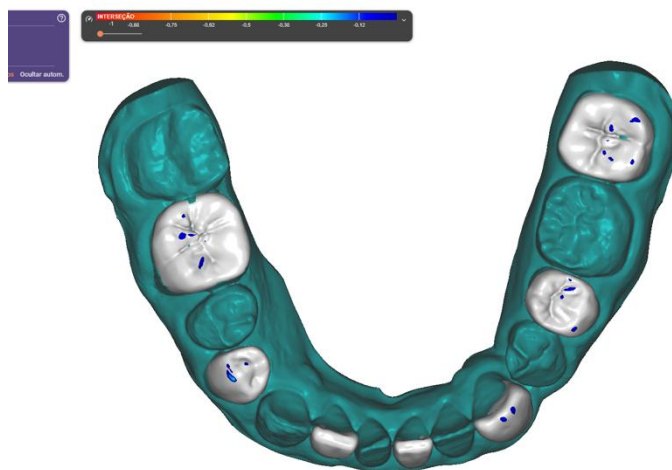


Figura 13 – Enceramento intercalado.

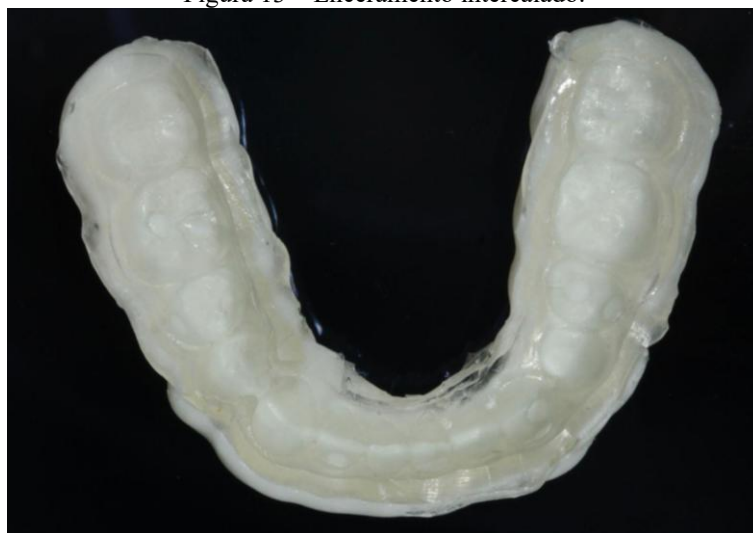

Figura 14 – Guia reembasada com silicone transparente.

Na fase restauradora, verificou-se o correto assentamento das guias. O procedimento foi realizado sob isolamento relativo, considerando a extensão cervical das restaurações. As superfícies dentárias foram limpas com pedra-pomes e água. Fitas de politetrafluoretileno/teflon (Amanco Wavin, Cuautitlán Izcalli, México) foram utilizadas para isolamento dos dentes adjacentes.

Foi realizado condicionamento seletivo do esmalte com ácido fosfórico a 35% Ultra-Etch (Ultradent, South Jordan, EUA) por 30 segundos, seguido de lavagem e secagem com ar

isento de água e óleo (Figura 14). O sistema adesivo Single Bond Universal (3M ESPE, St. Paul, EUA) foi aplicado de forma ativa, evaporado com jato de ar e fotopolimerizado por 20 segundos com aparelho Bluephase N (Ivoclar Vivadent, Schaan, Liechtenstein) (Figura 15).

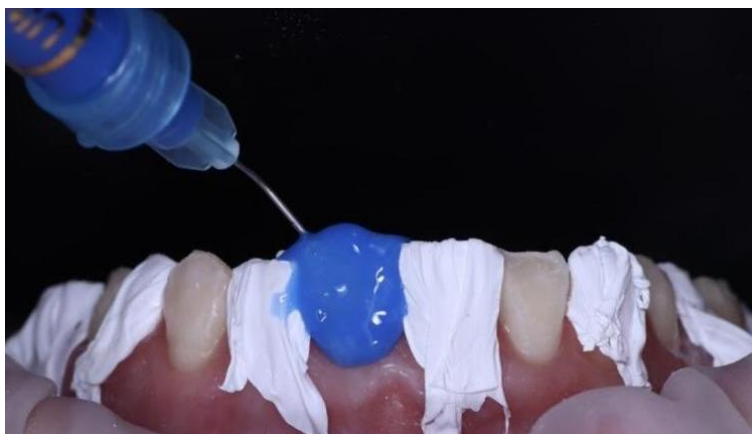

Figura 15 – Condicionamento seletivo em esmalte.

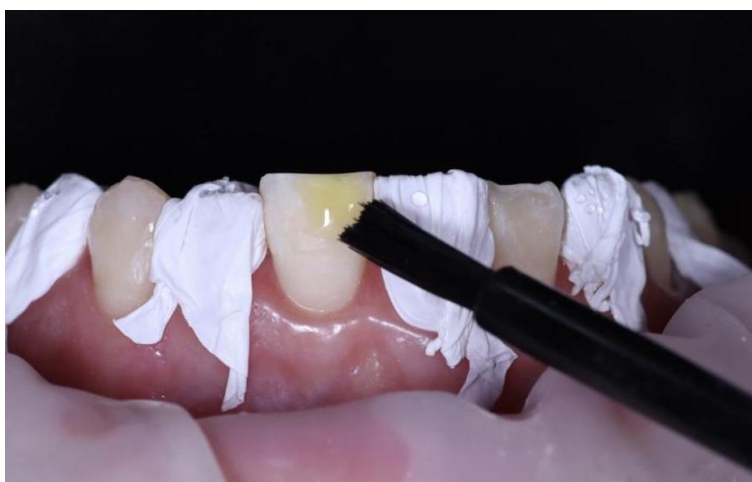

Figura 16 – Aplicação do adesivo universal.

Para execução da técnica do carimbo, aplicou-se uma fina camada de resina composta fluida Filtek Supreme Flowable (3M ESPE, St. Paul, EUA) no interior da guia restauradora, seguida da inserção de resina composta condensável Easy Match Bright (3M ESPE, St. Paul, EUA). A guia foi posicionada sob leve pressão para reprodução anatômica precisa. Cada dente foi fotopolimerizado nas faces vestibular e lingual por 40 segundos cada.

Após remoção da guia, a restauração foi avaliada quanto à adaptação marginal e contatos oclusais. Aplicou-se gel hidrossolúvel Potenza Bloxy PHS (PHS do Brasil, Joinville,

Brasil), seguido de nova fotopolimerização, com o objetivo de eliminar a camada inibida por oxigênio e promover adequada polimerização superficial. O protocolo foi repetido sequencialmente até a finalização da reabilitação.

Os excessos restauradores foram removidos com lâmina de bisturi nº 12 (Solidor, São Paulo, Brasil). Ajustes e reparos cervicais pontuais foram realizados com a mesma resina composta previamente utilizada, visando refinamento anatômico e melhor adaptação marginal. Para o procedimento, realizou-se isolamento relativo, inserção de fio afastador Ultrapack #000 (Ultradent, South Jordan, EUA) e asperização superficial com ponta diamantada (JOTA AG, Rüthi, Suíça). Em seguida, foi realizado condicionamento com ácido fosfórico a 35% Ultra-Etch (Ultradent, South Jordan, EUA) por 30 segundos, seguido de lavagem e secagem com ar isento de água e óleo. Posteriormente, aplicou-se silano Kerr (Orange, Califórnia, EUA) e sistema adesivo Scotchbond Multi-Purpose Adhesive – passo 3 (3M ESPE, St. Paul, EUA), seguido de fotopolimerização com aparelho Bluephase N (Ivoclar Vivadent, Schaan, Liechtenstein). As figuras 17 e 18 ilustram o procedimento.

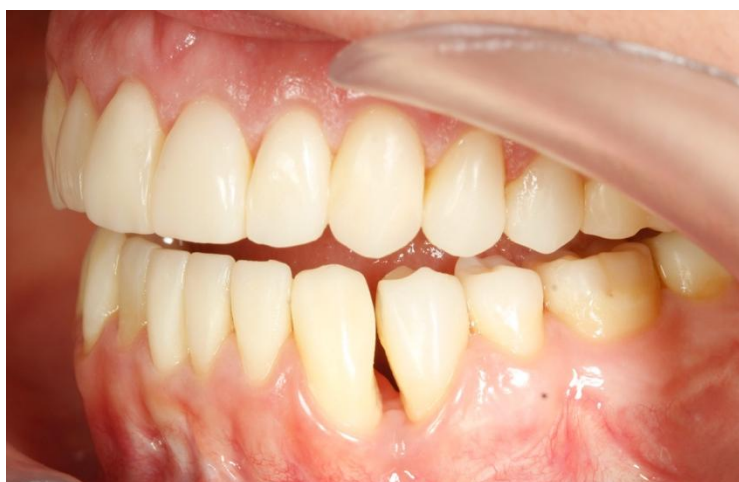

Figura 17– Foto antes do reparo inferior

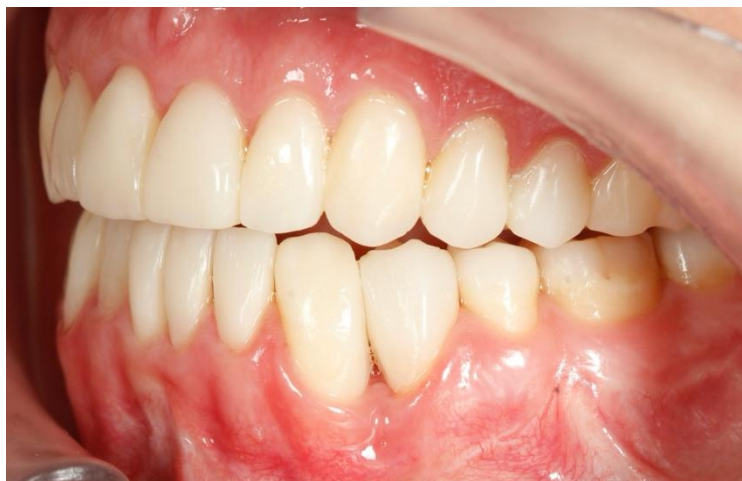

Figura 18– Foto após o reparo inferior

Ajustes oclusais foram executados com Broca Carbide Multilaminada 12 lâminas (JOTA AG, Rüthi, Suíça). O acabamento foi realizado com discos Sof-Lex (3M ESPE, St. Paul, EUA), seguido de polimento com borrachas abrasivas verde, amarela e branca do sistema Jiffy (Ultradent, South Jordan, EUA), visando obtenção de superfície lisa e adequada anatomia final.

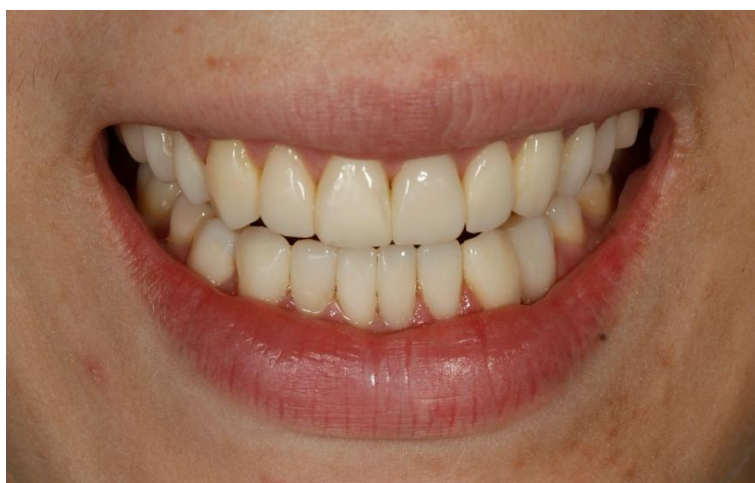

Figura 19– Foto final do sorriso

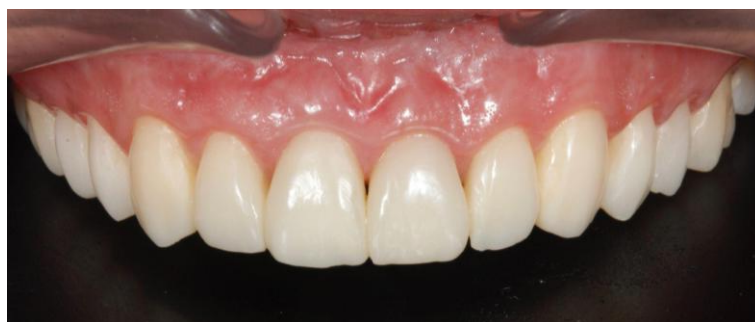

Figura 20 – Foto final superior.

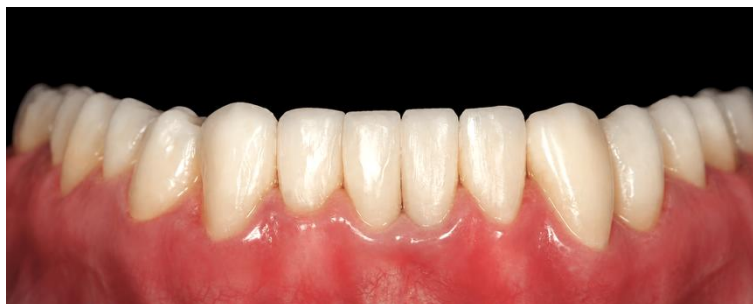

Figura 21 – Foto final inferior.

RESULTADO

Ao somar as respostas da paciente no questionário OHIP-14 aplicado antes da reabilitação, obteve-se escore total de 42 (Gráfico 01). O instrumento é composto por 14 questões, com pontuação variando de 0 (nunca) a 4 (sempre), resultando em escore total possível entre 0 e 56 pontos.

No Gráfico 01, o eixo vertical representa as categorias de resposta do questionário (0 a 4), enquanto o eixo horizontal demonstra a frequência de respostas atribuídas a cada uma das 14 perguntas. Observa-se concentração de respostas nas categorias de maior impacto (3 e 4), especialmente nos domínios relacionados à dor, desconforto psicológico e limitação funcional.

Após a reabilitação estética-funcional, o questionário foi reaplicado considerando o período de um mês após o tratamento. O escore total reduziu para 7 (Gráfico 02), evidenciando melhora substancial na percepção da paciente quanto à sua saúde bucal e ao impacto psicossocial da condição, com diferença de 35 pontos entre os dois momentos.

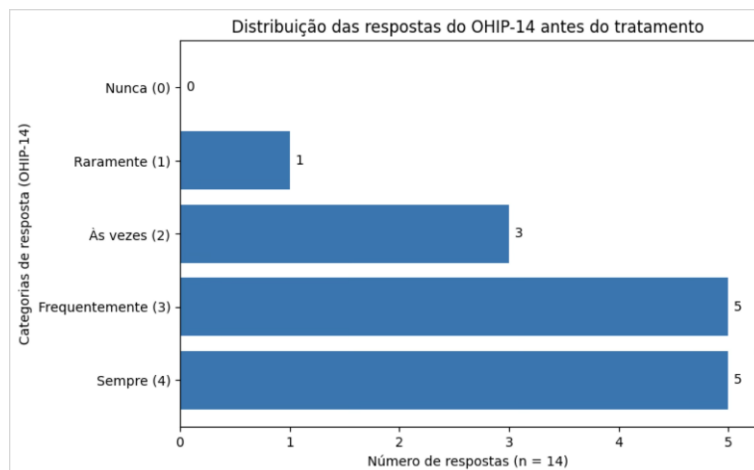


Gráfico 01: Resultados do OHIP-14 antes do tratamento (escore total: 42). Concentração de respostas nas categorias de maior impacto (3 e 4), especialmente nos domínios relacionados à dor, desconforto psicológico e limitação funcional.

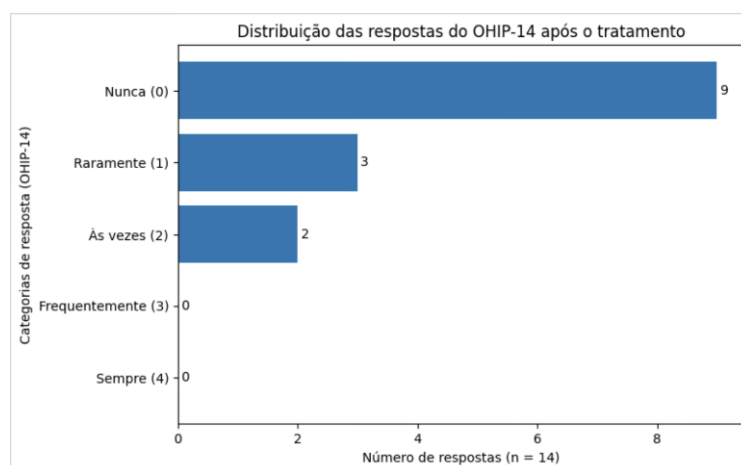


Gráfico 02: Resultados do OHIP-14 após o tratamento (escore total: 7).

DISCUSSÃO

O manejo do paciente com amelogenese imperfeita (AI) é desafiador, pois trata-se de uma desordem com repercussões estruturais e funcionais frequentemente associadas a impacto psicossocial relevante, exigindo conduta individualizada (POULSEN et al., 2008; MORR, 2023). A apresentação clínica varia entre indivíduos e pode seguir padrão autossômico dominante, autossômico recessivo ou ligado ao cromossomo X, reforçando a importância da investigação do histórico familiar no diagnóstico diferencial (ALDRED et al., 2003; WITKOP, 1988). Embora os avanços da genética molecular tenham ampliado a compreensão etiológica, a genotipagem ainda não integra a rotina clínica da maioria dos serviços odontológicos; assim,

o diagnóstico permanece predominantemente clínico e radiográfico, fundamentado na análise da espessura e radiopacidade do esmalte, padrão de desgaste e distribuição simétrica das alterações (ALDRED et al., 2003; SOUZA et al., 2014).

Clinicamente, a AI pode ser classificada em quatro categorias principais: hipoplásica, hipomaturada, hipocalcificada e forma mista associada ao taurodontismo (ERGUN et al., 2007). Do ponto de vista terapêutico, a distinção entre o padrão quantitativo (hipoplásico) e qualitativo (hipomineralizado) é particularmente relevante, pois influencia diretamente o comportamento adesivo e o planejamento restaurador (SOUZA et al., 2014). Nas formas hipomaturada e hipocalcificada, o esmalte apresenta maior conteúdo orgânico residual e menor resistência coesiva, podendo resultar em padrão de condicionamento ácido irregular, menor previsibilidade adesiva e maior risco de falhas restauradoras. Em contrapartida, na forma hipoplásica, apesar da redução quantitativa da espessura do esmalte, o tecido remanescente tende a apresentar mineralização relativamente preservada, favorecendo comportamento adesivo mais semelhante ao esmalte hígido. Esse aspecto possibilita condicionamento ácido mais efetivo, retenção adesiva mais previsível e melhores resultados clínicos em abordagens restauradoras conservadoras, especialmente quando comparadas às formas hipomaturada e hipocalcificada, nas quais o maior conteúdo orgânico residual e a menor resistência coesiva do esmalte comprometem a previsibilidade adesiva (WITKOP, 1988; WRIGHT, 2006; SOUZA et al., 2014). No caso apresentado, o contraste radiográfico preservado entre esmalte e dentina, associado à redução da espessura do esmalte, foi compatível com a forma hipoplásica.

Diante da ampla disponibilidade de materiais restauradores, o planejamento terapêutico deve considerar idade, severidade do defeito, quantidade e qualidade de esmalte remanescente, condição oclusal e demanda estética (SABATINI; GUZMAN-ARMSTRONG, 2009). A adesão ao esmalte alterado constitui desafio clínico relevante (ALDRED et al., 2003). No presente

caso, optou-se pelo sistema adesivo universal com condicionamento ácido seletivo do esmalte, fundamentando-se na simplificação do protocolo operatório e na evidência de que, embora as estratégias apresentem desempenho semelhante em dentina, no esmalte o ácido fosfórico permanece determinante para microrretenção adequada e maior previsibilidade clínica (FEITOSA et al., 2014).

Do ponto de vista clínico, a AI associa-se à redução das propriedades mecânicas do esmalte, resultando em sensibilidade dentinária, desgaste precoce e perda progressiva de estrutura dental, podendo comprometer função mastigatória e estabilidade oclusal (POULSEN et al., 2008). Além do comprometimento estrutural, a AI impacta negativamente a qualidade de vida relacionada à saúde bucal (OHRQoL). Pousette Lundgren, Karsten e Dahllöf (2015) demonstraram que pacientes com AI apresentam escores de OHIP-14 significativamente superiores aos de indivíduos saudáveis, com maior impacto nos domínios de dor orofacial, aparência e repercussões psicossociais.

O escore inicial de 42 indicou comprometimento importante da qualidade de vida relacionada à saúde bucal, especialmente em aspectos funcionais, estéticos e psicossociais. Após a reabilitação, o escore reduziu para 7, demonstrando melhora expressiva da percepção subjetiva da paciente quanto à sua condição bucal. Essa redução de 35 pontos foi coerente com a literatura, que descreve melhora significativa da OHRQoL após reabilitações estético-funcionais em pacientes com amelogenese imperfeita (POUSETTE LUNDGREN; KARSTEN; DAHLLÖF, 2015).

Considerando o impacto estético das alterações cromáticas associadas à AI e sua influência sobre a percepção da paciente em relação à própria condição bucal, optou-se pela realização de clareamento dental prévio à reabilitação restauradora. A técnica utilizada foi o clareamento caseiro com peróxido de carbamida a 16% com o objetivo de reduzir a saturação

cromática dos elementos dentários antes da reabilitação restauradora, buscando favorecer integração estética das restaurações em resina composta. Durante o protocolo clareador, a paciente relatou episódios transitórios de sensibilidade dentária.

A sensibilidade associada ao clareamento está relacionada à difusão dos peróxidos através do esmalte e da dentina, podendo ser exacerbada em dentes com alterações estruturais do esmalte. Além disso, concentrações mais elevadas de peróxido de carbamida tendem a apresentar maior prevalência de sensibilidade pós-operatória. No presente caso, optou-se pelo protocolo de 1 hora diária visando minimizar a intensidade dos sintomas sem comprometer a efetividade clínica do clareamento (BASTING et al., 2012).

Embora tenha sido observada melhora funcional e estética após a reabilitação, a paciente relatou sensibilidade pós-operatória em alguns elementos dentários durante o período inicial de adaptação. Em virtude da extensão da reabilitação e da reduzida espessura de esmalte característica da AI hipoplásica, algumas regiões interproximais apresentavam maior proximidade dentinária, o que pode ter contribuído para aumento da permeabilidade dentinária e estímulos dolorosos transitórios.

A sensibilidade pós-operatória em restaurações adesivas possui etiologia multifatorial, podendo estar relacionada à movimentação de fluido nos túbulos dentinários, condicionamento ácido em áreas com dentina exposta, contração de polimerização e formação de gaps na interface adesiva. Mesmo na ausência de falhas clínicas visíveis, restaurações extensas em resina composta podem apresentar sensibilidade transitória, especialmente em dentes estruturalmente comprometidos e previamente sensibilizados (PORTO, 2012). Observou-se regressão progressiva dos sintomas ao longo do acompanhamento clínico, associada às medidas dessensibilizantes instituídas e à adaptação funcional da paciente.

As restaurações diretas em resina composta são descritas como alternativa conservadora em pacientes jovens com AI (SOUZA et al., 2014). Entretanto, estudos indicam que, nesses pacientes, a taxa de sobrevivência das restaurações após 5 anos pode ser de aproximadamente 50%, inferior à observada em indivíduos sem a condição (POUSETTE LUNDGREN; DAHLLÖF, 2014). Apesar disso, apresentam bons resultados estéticos e poucos efeitos adversos, sendo consideradas alternativa viável em casos leves e na forma hipoplásica, devendo ser compreendidas como medida transitória devido ao maior risco de falhas (POUSETTE LUNDGREN; DAHLLÖF, 2024).

Embora as restaurações cerâmicas apresentem maior estabilidade de cor e longevidade superior, sua execução implica preparo irreversível, maior custo e maior desgaste estrutural, fatores que devem ser cuidadosamente ponderados em pacientes jovens (HIRATA et al., 2025; MORR, 2023). Dessa forma, a escolha pela resina composta neste caso fundamentou-se na preservação máxima da estrutura dentária, possibilidade de reparo intraoral e caráter reversível da intervenção, alinhando-se aos princípios de mínima intervenção.

Foi utilizada resina composta nanohíbrida, cujas propriedades mecânicas e ópticas favorecem melhor resistência ao desgaste, manutenção do brilho superficial e estabilidade estética em reabilitações extensas (HIGASHI et al., 2008). Além disso, optou-se pela associação de uma camada inicial de resina fluida com resina condensável. A resina fluida foi empregada para melhorar a adaptação interna e reduzir a formação de bolhas, aproveitando sua maior molhabilidade, e a resina condensável foi utilizada para escultura e ganho de resistência mecânica. Essa combinação tem o objetivo de aumentar a resistência das restaurações, uma vez que o uso de resinas exclusivamente injetáveis tem maior susceptibilidade a lascamentos e pigmentação. (HIROMOTO et al., 2026).

A adoção do fluxo digital esteve diretamente relacionada à complexidade da reabilitação e à necessidade de previsibilidade clínica. O escaneamento intraoral e o planejamento digital possibilitaram registro fiel da condição inicial e simulação prévia das modificações morfológicas necessárias, servindo também como guia para preparos dentários minimamente invasivos. Essa abordagem contribuiu para maior controle anatômico e funcional, sendo determinante para a obtenção de um resultado mais previsível (GJELVOLD et al., 2016; YUZBASIOGLU et al., 2014; SOUZA et al., 2014).

Em pacientes com AI, nos quais frequentemente são necessárias múltiplas modificações estruturais e funcionais, o enceramento diagnóstico e o mock-up clínico tornam-se ferramentas indispensáveis, pois permitem visualização prévia das proporções dentárias, ajustes oclusais e definição do contorno gengival, além de favorecerem a compreensão do plano terapêutico pelo paciente antes da intervenção definitiva (MAGNE; BELSER, 2003; ADOLFI et al., 2013; HIGASHI et al., 2009).

Após validação estética e funcional, utilizou-se a técnica do carimbo associada à matriz transparente, possibilitando transferência fiel da anatomia planejada com menor dependência de escultura manual, além de simplificar a técnica. (AMMANNATO; RONDONI; FERRARIS, 2018; HIROMOTO et al., 2026; HULAC; KOIS, 2023). Apesar dessas vantagens operatórias, sua aplicação em reabilitações extensas e múltiplas facetas diretas apresenta desafios adicionais relacionados ao controle da inserção do compósito, adaptação da matriz e acomodação do material restaurador, especialmente em situações com maior ganho volumétrico e múltiplas superfícies reabilitadas simultaneamente. Nessas condições, podem ocorrer pequenas irregularidades internas, inclusões de bolhas e necessidade de refinamentos localizados, principalmente em regiões cervicais e interproximais.

No presente caso, embora a técnica tenha possibilitado adequada reprodução anatômica e maior padronização morfológica das restaurações, foram necessários refinamentos e complementações pontuais para melhor adaptação marginal e adequação funcional. Em reabilitações extensas com resina composta, ajustes e reparos localizados podem ser necessários como parte do refinamento clínico e da manutenção da integridade anatômica e marginal das restaurações. Na odontologia contemporânea, o reparo restaurador é considerado abordagem conservadora e biologicamente favorável, pois permite prolongar a longevidade clínica das restaurações sem necessidade de substituição completa, preservando estrutura dentária remanescente e reduzindo riscos associados a intervenções repetidas. Embora o envelhecimento da resina composta possa reduzir a resistência adesiva entre o substrato restaurador pré-existente e o novo compósito, protocolos adesivos adequados possibilitam resultados clínicos satisfatórios, especialmente em reparos realizados em restaurações recentes (YILDIRIM; ÜÇTAŞLI, 2025).

Assim, a abordagem adotada mostrou-se coerente para pacientes jovens com AI hipoplásica, equilibrando preservação estrutural, previsibilidade clínica e benefício psicossocial mensurável.

CONCLUSÃO

A reabilitação adesiva direta com resina composta, associada a planejamento digital, enceramento diagnóstico, mock-up clínico e técnica do carimbo, mostrou-se alternativa conservadora e clinicamente previsível no manejo da amelogenese imperfeita hipoplásica em paciente jovem. A abordagem predominantemente aditiva permitiu restabelecimento funcional

e estético com preservação máxima da estrutura dentária remanescente, mantendo possibilidades terapêuticas futuras.

Embora a resina composta apresente limitações quanto à longevidade quando comparada às restaurações cerâmicas, sua indicação neste contexto mostrou-se coerente com os princípios da odontologia minimamente invasiva, reforçando seu papel como estratégia biológica e funcionalmente adequada em pacientes jovens, desde que acompanhada de monitoramento clínico periódico.

REFERÊNCIAS

1. Paschoal MAB, Feltrin-Souza J, Pinheiro E, Kajihara LYA. Defeitos de desenvolvimento do esmalte dentário: bases para a prática clínica. Nova Odessa: Napoleão Quintessence Publishing Brasil; 2025.
2. Crawford PJ, Aldred M, Bloch-Zupan A. Amelogenesis imperfecta. *Orphanet J Rare Dis* 2007;2:17.
3. Witkop CJ Jr. Amelogenesis imperfecta, dentinogenesis imperfecta and dentin dysplasia revisited: problems in classification. *J Oral Pathol* 1988;17(9-10):547-53.
4. Wright JT. Enamel phenotypes: genetic and environmental determinants. *Genes (Basel)* 2023;14(3):545.
5. Poulsen S, Gjørup H, Haubek D, et al. Amelogenesis imperfecta—a systematic literature review of associated dental and oro-facial abnormalities and their impact on patients. *Acta Odontol Scand* 2008;66(4):193-9.
6. Pousette Lundgren G, Dahllöf G. Advances in clinical diagnosis and management of amelogenesis imperfecta in children and adolescents. *J Dent* 2024;147:105149.
7. Souza JF, Fragelli CMB, Paschoal MAB, Campos EA, Cunha LF, Losso EM, et al. Noninvasive and multidisciplinary approach to the functional and esthetic rehabilitation of amelogenesis imperfecta: a pediatric case report. *Case Rep Dent* 2014;2014:127175.
8. Morr T. Amelogenesis imperfecta: more than just an enamel problem. *J Esthet Restor Dent* 2023;35(5):745-57.
9. Coffield KD, Phillips C, Brady M, et al. The psychosocial impact of developmental dental defects in people with hereditary amelogenesis imperfecta. *J Am Dent Assoc* 2005;136(5):620-30.

10. Pousette Lundgren G, Karsten A, Dahllöf G. Oral health-related quality of life before and after crown therapy in young patients with amelogenesis imperfecta. *Health Qual Life Outcomes* 2015;13:197.
11. Sabatini C, Guzman-Armstrong S. A conservative treatment for amelogenesis imperfecta with direct resin composite restorations: a case report. *J Esthet Restor Dent* 2009;21(3):161-70.
12. Aldred MJ, Savarirayan R, Crawford PJM. Amelogenesis imperfecta: a classification and catalogue for the 21st century. *Oral Dis* 2003;9(1):19-23.
13. Ergun G, Kaya BM, Egilmez F, Cekic-Nagas I. Functional and esthetic rehabilitation of a patient with amelogenesis imperfecta. *J Can Dent Assoc* 2013;79:d38.
14. Wright JT. The molecular etiologies and associated phenotypes of amelogenesis imperfecta. *Am J Med Genet A* 2006;140A(23):2547-55.
15. Feitosa VP, Higashi C, Loguercio AD, Reis A. Adesão e sistemas adesivos: o que realmente mudou depois de 30 anos? In: Pinto T, Pereira JC, Masioli MA, editors. *PRO-ODONTO Estética: Programa de Atualização em Odontologia Estética*. 8. ed. Porto Alegre: Artmed Panamericana; 2014. p. 9-52.
16. Rizzo NSP, Cunha LF, Sotelo BV, Gonzaga CC, Correr GM, Gaião U. Esthetic rehabilitation with direct composite resin in a patient with amelogenesis imperfecta: a 2-year follow-up. *Case Rep Dent* 2019;2019:8407025.
16. Hirata R, Kina S, Camargo RC, de Abreu JLB. Esthetic solutions for anterior teeth: resin composites or dental ceramics? *Int J Periodontics Restorative Dent*. 2025. doi:10.11607/prd.7656.
17. Hirata R, Kina S, Camargo RC, Abreu JLB. Esthetic solutions for anterior teeth: resin composites or dental ceramics? *Int J Periodontics Restorative Dent* 2025.
18. Higashi C, Souza CM, Liu J, Hirata R. Resinas compostas para dentes anteriores. In: Fonseca AS, editor. *Odontologia estética: a arte da perfeição*. São Paulo: Artes Médicas; 2008. p. 99-135.
19. Gjelvold B, Chrcanovic BR, Korduner EK, Collin-Bagewitz I, Kisch J. Intraoral digital impression technique compared to conventional impression technique: a randomized clinical trial. *J Prosthodont* 2016;25(4):282-7.
20. Yuzbasioglu E, Kurt H, Turunc R, Bilir H. Comparison of digital and conventional impression techniques: evaluation of patients' perception, treatment comfort, effectiveness and clinical outcomes. *BMC Oral Health* 2014;14:10.
21. Magne P, Belser U. *Restaurações adesivas de porcelana na dentição anterior: uma abordagem biomimética*. São Paulo: Quintessence Editora Ltda; 2003.
22. Adolfi D, Andrade OS, Vernazza GJ, Adolfi MC. Functional and esthetic protocol for oral rehabilitation. *Quintessence Dent Technol* 2013;36:139-61.

23. Higashi C, Kina S, Andrade OS, Hirata R. Diagnóstico e plano de tratamento interdisciplinar. In: Fonseca AS, Ranali J, editors. Diagnóstico e plano de tratamento interdisciplinar. São Paulo: Artes Médicas; 2009. p. 1-54.
24. Ammannato R, Rondoni D, Ferraris F. Update on the “index technique” in worn dentition: a no-prep restorative approach with a digital workflow. *Int J Esthet Dent* 2018;13(4):2-24.
25. Hulac S, Kois JC. Managing the transition to a complex full mouth rehabilitation utilizing injectable composite. *J Esthet Restor Dent* 2023;35(5):796-802.
26. Porto ICCM. Post-operative sensitivity in direct resin composite restorations: clinical practice guidelines. *Int J Res Dent* 2012;1:1-12.
27. Yıldırım AA, Üçtaşlı MB. The role of aging and various surface preparation methods in the repair of nanohybrid composites. *BMC Oral Health* 2025;25:113.
28. Basting RT, Amaral FLB, França FMG, Flório FM. Clinical comparative study of the effectiveness of and tooth sensitivity to 10% and 20% carbamide peroxide home-use and 35% and 38% hydrogen peroxide in-office bleaching materials containing desensitizing agents. *Oper Dent* 2012;37(5):464-73.